



original article | UDC 632.2. 591./612.014.482 | doi: 10.31210/visnyk2019.03.21

HISTO-CHEMICAL CHARACTERISTICS OF THE OVARIES OF CATTLE GROWN IN THE RADIOACTIVE CONTAMINATED AREA

S. S. Zaika,

ORCID ID: [0000-0002-9863-0988](https://orcid.org/0000-0002-9863-0988), E-mail: lane_zaika@ukr.net,

T. F. Kot,

ORCID ID: [0000-0003-0448-2097](https://orcid.org/0000-0003-0448-2097), E-mail: tkotvet@ukr.net,

S. V. Guralska,

ORCID ID: [0000-0001-7383-1989](https://orcid.org/0000-0001-7383-1989), E-mail: guralska@ukr.net,

I. M. Sokulskiy,

ORCID ID: [0000-0002-6237-0328](https://orcid.org/0000-0002-6237-0328), E-mail: sokulskiy_1979@ukr.net,

Z. V. Khomenko,

ORCID ID: [0000-0002-2325-4586](https://orcid.org/0000-0002-2325-4586), E-mail: zorianakhomenko@ukr.net,

Zhytomyr National Agro-Ecological University, 7, Stary Boulevard, Zhytomyr, 10008, Ukraine

The stay of animals on the territory polluted by radionuclides, feeding with forages of local origin exposes their organism to constant external and internal irradiation. In this regard, an extremely important problem of veterinary medicine is studying the effect of ionizing radiation on animals. The aim of our research is to study chemical statistics and ovarian dynamics: the location and nature of the reaction to the content of nucleic acids, proteins, lipids in cattle, which was born and constantly kept in the zone of low-intensity ionizing irradiation. Annually, the detailed information is given as to the analysis of histo-chemical detecting DNA and RNA in the organ histo-structure and functional activity of the animal ovaries as endocrine glands. The results of our histo-chemical studies of histological preparations, dyed by Brachet method, indicate a significant difference in the localization and placement of nucleic acids in the tissues of the ovaries cortical substance and loose fibrous connective tissue. The walls of blood vessels and primordial follicles have the highest concentration of nucleoproteins. The increase in the intensity of histo-chemical reactions in cells to the content of RNA coincides with the accumulation of protein substances in them, that is, factors affecting the nature of their metabolism caused by changes in the metabolic processes of RNA. The distribution of "common" proteins in the ovaries is not uniform. Most of them are concentrated in the follicle walls and connective stroma, where collagen and elastic fibers are close enough to each other. The dynamics of lipid content in the cells of the granular layer of normal and atretic ovarian follicles is of great interest, because there is a certain correlation between the level of lipids and the intensity of steroid excretion. In the basal layer of follicular epithelium of follicles, extremely pronounced sudanophilia was observed. At the same time, in large follicles that are capable of ovulation, it is almost absent. Characterizing the function of the ovaries as the organs of reproductive system and endocrine glands, it can be affirmed that they regulate and affect complex cyclic neuro-humoral processes in the organism, which are confirmed by histo-chemical examination. At the same time, histo-chemical changes occurring in them depend on the animal age and the functional state of the organism.

Key words: cattle, ovaries, low-intensity ionizing irradiation, histo-chemical examination, nucleic acids, proteins, lipids.

ГІСТОХІМІЧНА ХАРАКТЕРИСТИКА ЯЄЧНИКІВ ВЕЛИКОЇ РОГАТОЇ ХУДОБИ, ВИРОЩЕНОЇ НА РАДІОАКТИВНО ЗАБРУДНЕНІЙ ТЕРИТОРІЇ

С. С. Заїка, Т. Ф. Кот, С. В. Гуральська, І. М. Сокульський, З. В. Хоменко,

Житомирський національний агроекологічний університет, бульвар Старий, 7, 10008, м. Житомир, Україна

Перебування тварин на забрудненій радіонуклідами території, годівля кормами місцевого походження піддає їх організм постійному зовнішньому і внутрішньому опроміненню. Зважаючи на це, надзвичайно важливою проблемою ветеринарної медицини є з'ясування впливу іонізуючої радіації на організм тварин. Метою наших досліджень є вивчення хімічної статистики й динаміки яєчників: розміщення і характер реакції на вміст нуклеїнових кислот, білків, ліпідів у великої рогатої худоби, яка народилася та постійно утримувалася в зоні малоінтенсивного іонізуючого опромінення. Про стан функціональної активності яєчників тварин як залоз внутрішньої секреції чималу інформацію надає аналіз гістохімічного виявлення ДНК та РНК у гістоструктурі органів. Результати наших гістохімічних досліджень гістопрепаратів, зафарбованих за методом Браше, вказують на суттєву відмінність щодо локалізації та розміщення нуклеїнових кислот у тканинах кіркової речовини яєчників та пухкій волокнистій сполучній тканині. Найбільшу концентрацію нуклеопротеїнів мають стінки кровоносних судин та примордіальні фолікули. Підвищення у клітинах інтенсивності гістохімічних реакцій на вміст РНК збігається з накопиченням у них білкових речовин, тобто чинників, які впливають на характер їх обміну, спричинені змінами в обмінних процесах РНК. Розподіл «загальних» білків у яєчниках не рівномірний. Найбільше їх концентрується у стінках фолікулів та сполучній стромі, де досить щільно прилягають одне до одного колагенові та еластичні волокна. Значний інтерес становить динаміка вмісту ліпідів у клітинах зернистого шару нормальних та атретичних фолікулів яєчників, оскільки існує певна кореляція між рівнем ліпідів та інтенсивністю екскреції стероїдів. У базальному шарі фолікулярного епітелію фолікулів спостерігали надзвичайно виражену суданофілію. Водночас у великих фолікулах, які здатні до овуляції, вона майже відсутня. Характеризуючи функції яєчників як органів репродуктивної системи та залоз внутрішньої секреції можна стверджувати, що вони регулюють та впливають на складні циклічні нейрогуморальні процеси в організмі, які підтверджуються гістохімічними дослідженнями. Водночас гістохімічні зміни, які відбуваються в них, залежать від віку тварин та функціонального стану організму.

Ключові слова: велика рогата худоба, яєчники, малоінтенсивне іонізуюче опромінення, гістохімічні дослідження, нуклеїнові кислоти, білки, ліпіди.

ГИСТОХИМИЧЕСКАЯ ХАРАКТЕРИСТИКА ЯИЧНИКОВ КРУПНОГО РОГАТОГО СКОТА, ВЫРАЩЕННОГО НА РАДИОАКТИВНО ЗАГРЯЗНЕННОЙ ТЕРРИТОРИИ

С. С. Заика, Т. Ф. Кот, С. В. Гуральская, И. Н. Сокульский, З. В. Хоменко,

Житомирский национальный агроэкологический университет, бульвар Старый, 7, г. Житомир, 10008, Украина

Пребывание животных на загрязненной радионуклидами территории, обеспечение кормами местного происхождения подвергает их организм постоянному внешнему и внутреннему облучению. В связи с этим чрезвычайно важной проблемой ветеринарной медицины является изучение влияния ионизирующей радиации на организм животных. Целью наших исследований является изучение химической статистики и динамики яичников: размещение и характер реакции на содержание нуклеиновых кислот, белков, липидов у крупного рогатого скота, который родился и постоянно содержался в зоне малоинтенсивного ионизирующего облучения. О состоянии функциональной активности яичников животных как желез внутренней секреции широкую информацию предоставляет анализ гистохимического выявления ДНК и РНК в гистоструктурах органов. Результаты наших гистохимических исследований гистопрепаратов, окрашенных по методу Браше, указывают на существенное отличие по локализации и размещению нуклеиновых кислот в тканях коры яичников и рыхлой волокнистой соединительной ткани. Наибольшую концентрацию нуклеопротеинов имеют стенки кровеносных сосудов и примордиальные фолликулы. Повышение в клетках интенсивности гистохимических реакций на содержание РНК совпадает с накоплением в них белковых веществ, то есть факторов, ко-

которые влияют на характер их обмена, вызванные изменениями в обменных процессах РНК. Распределение "общих" белков в яичниках не равномерно. Больше всего их концентрируется в стенках фолликулов и соединительной строме, где достаточно плотно прилегают друг к другу коллагеновые и эластичные волокна. Большой интерес представляет динамика содержания липидов в клетках зернистого слоя нормальных и атретических фолликулов яичников, поскольку существует определенная корреляция между уровнем липидов и интенсивностью экскреции стероидов. В базальном слое фолликулярного эпителия фолликулов наблюдали чрезвычайно выраженную суданофилию. В то же время в крупных фолликулах, которые способны к овуляции, она почти отсутствует. Характеризуя функции яичников как органов репродуктивной системы и желез внутренней секреции можно утверждать, что они регулируют и влияют на сложные циклические нейрогуморальные процессы в организме, которые подтверждаются гистохимическими исследованиями. Вместе с тем гистохимические изменения, которые происходят в них, зависят от возраста животных и функционального состояния организма.

Ключевые слова: крупный рогатый скот, яичники, малоинтенсивное ионизирующее облучение, гистохимические исследования, нуклеиновые кислоты, белки, липиды.

Вступ

Центральне місце в системі органів розмноження самок мають яєчники. В них розвиваються статеві клітини й синтезуються гормональні речовини. Вивчення будови яєчників та їх гістохімічного складу є доволі складним завданням, оскільки їхня гістологічна структура мінлива через вік та фізіологічний стан організму [1, 3, 7].

Науковці зарубіжних країн [9, 15, 17] за допомогою гістохімічних методів досліджень виявили в яєчниках 6-ти місячного плода корови цитоплазматичні ліпіди, які свідчать про те, що вже в цей період ембріонального розвитку в них синтезуються кетостероїди.

У великої рогатої худоби віком 3–8 років з А-вітамінною недостатністю відбувається порушення статевого циклу й вагітності [12]. У яєчниках таких тварин трапляються фолікули в стані атрезії, а в поодиноких міхурцях спостерігається помітне ущільнення теки. У кірковій зоні зменшується кількість первинних фолікулів і майже повністю зникають такі, що ростуть. Уся сполучна основа залоз гіпертрофована. Різко зменшується кількість кровоносних судин, просвіти їх звужені, особливо в кірковій речовині, розміщені вони поодинокі або невеликими групами, білкова оболонка яєчників товста, ущільнена. Гістохімічно у тканинах таких яєчників виявляється лише незначний вміст глікогену і низька активність ферментів, за виключенням деяких інтерстиціальних клітин, макрофагів, інтими кровоносних судин і деяких структур зруйнованих жовтих тіл [4]. Тому саме гістохімічні процеси в такій складній залозі, як яєчник, обумовлюють морфофункціональний стан не лише цього органу, а й організму загалом. Адже яєчники є залозами змішаної секреції й від їхньої діяльності залежить ріст та розвиток організму, процеси запліднення, перебіг вагітності та народження життєздатних плодів.

Активність гістохімічних реакцій на вміст і розподілення ферментів у овоцита проявляється порізню. Одні науковці [18] виявляють накопичення лужної фосфатази в овоциті в міру його росту, тоді як інші [10] це рішення відхиляють. Кисла фосфатаза міститься лише в цитоплазматичних гранулах овоцитів, які ростуть.

Морфологічні дані про структуру яєчників у процесі росту й дозрівання, а також результати гістохімічного аналізу дають змогу отримати достатню інформацію про структурно-хімічний статус кожного елемента яєчника. В овоцитах ссавців різних видів вміст ліпідів може змінюватись, і причина цього явища залишається невідомою [11, 16]. Оваріальні гормони, що продукуються структурними компонентами фолікулів яєчників – стероли. Це обумовлює певний зв'язок кількості ліпідів (стеролів) і рівня гормональної активності [13]. Суданофільні гранули овоцитів є постійними їх компонентами [17]. Дані про вміст глікогену в овоцитах різнобічні. Мабуть, це залежить від дії гормонів. Одразу після овуляції вміст глікогену значно зростає. Але не всі третинні фолікули містять глікоген [20]. Клітини фолікулярного епітелію активно синтезують ДНК, багаті на наявність РНК, вміст яких постійно збільшується з ростом фолікула. У цих клітинах виявляють високу активність лужної фосфатази та ШІК-позитивну реакцію [14].

У базальному шарі фолікулярного епітелію фолікулів на стадії росту спостерігають незначну суданофілію, а у великих фолікулах, які здатні до овуляції, її майже немає [19]. На ранніх стадіях атрезії фолікулів у базальному шарі гранульози накопичуються поліфосфатази, а в її зовнішньому шарі — кисла фосфатаза. Краплі ліпідів спочатку накопичуються у фолікулоцитах, які близько розташовані

до базальної мембрани, а потім – і в інших фолікулах [5].

У інтерстиціальних клітинах виявлена висока активність ферментів. Саме ці клітини мають інтенсивну реакцію на виявлення та локалізацію в них білків. У цих клітинах також міститься невелика кількість глікогену і висока концентрація аскорбінової кислоти [10].

Отже, дані літератури свідчать, що в різних видів тварин є відмінності як у морфологічній структурі яєчників, так і в гістохімічних властивостях його тканинних елементів.

Метою роботи є вивчення хімічної статистики й динаміки яєчників: розміщення й характер реакції на вміст нуклеїнових кислот, білків, ліпідів у дослідних тварин, які вирощувалися на радіоактивно забрудненій території.

Матеріали і методи досліджень

Наші дослідження проводилися на великій рогатій худобі, яка народилася та постійно утримувалася в ДСГП «Ігнатпільське» Овруцького району, Житомирської області. Територія господарства відноситься до третьої зони радіоактивного забруднення.

Матеріал для дослідження відбирали під час забою тварин на Овруцькому забійному пункті.

При гістохімічному вивченні нуклеїнових кислот і білків як фіксуючий засіб служила рідина Карнуа, а в окремих випадках 10–12 % розчин нейтрального формаліну [2, 6].

Виявлення нуклеїнових кислот проводили за методом Браше (1942), основних і кислих білкових речовин – за Мікель – Кальво (1957), сумарних білків – за Шустом (1967) [5]. Вміст нуклеїнових кислот визначали фарбуванням зрізів галлоціанін-хромовими галунами за Ейнарсоном. Метод Браше дозволив виявити окремо ДНК і РНК (на одному і тому ж препараті). Вважається, що реакція метилового зеленого і піроніну з двома нуклеїновими кислотами заснована на базofilії структур і обумовлена наявністю у складі молекул ДНК та РНК залишків фосфорної кислоти [6]. При виникненні забарвлення ДНК і РНК основне місце належить явищу адсорбції, яка відбувається при структурній відповідності між аміногрупами молекул барвника і фосфорними групами полінуклеотидних ланцюгів.

Для вивчення локалізації й вмісту загальних ліпідів використовували фарбування суданом чорним В за Мак-Манусом (1946), суданом-3 – за Кей-Уайхедом (1941), кислих і нейтральних ліпідів – розчином сульфату нільського голубого за Кайном (1947). Для постановки реакцій використовували мікроскопічні зрізи відповідних ділянок яєчників щойно забитих тварин. Після постановки реакції на виявлення тканинних ліпідів за Кей і Уайхедом зрізи дофарбовували гематоксиліном.

Зрізи отримували на мікротомі-кріостаті – МК-25. Заключали препарати в усіх випадках у гліцерин-желатину. Гістохімічні препарати і контролі до них виготовлялися за методиками, викладеними в гістохімічних посібниках [6, 8]. Усього було досліджено 30 препаратів у контролі та 48 у досліді.

Результати досліджень та їх обговорення

Відомо, що нуклеїнові кислоти характеризуються високим ступенем метаболізму, з їхньою діяльністю пов'язаний насамперед біосинтез білкових речовин. Нуклеїновий обмін регулюється на різних рівнях, починаючи від організму загалом і закінчуючи молекулами нуклеїнової кислоти [4]. У яєчниках тварин дослідної групи інтенсивність гістохімічних реакцій на виявлення сумарних нуклеїнових кислот більш виражена у великій рогатій худобі 3–4-х річного віку. Це пояснюється зростанням морфофункціональної активності яєчників статевозрілих тварин як залози, яка продукує гормональні речовини.

Виявлення нуклеїнових кислот на гістопрепаратах, забарвлених за Браше, вказує на підвищення концентрації ДНК та РНК і в клітинних елементах сполучнотканинної стромы, де місцями переважної локалізації нуклеїнових кислот є ядра клітин (рис. 1). Цитоплазма клітин забарвлюється менш інтенсивно. Найбільша концентрація ДНК та РНК спостерігається у стінках кровоносних судин (рис. 2).

У кірковій речовині яєчників великої рогатої худоби 3–4-х річного віку зростання інтенсивності реакцій на виявлення нуклеїнових кислот спостерігається в радіально розміщених волокнах, які знаходяться навколо жовтого тіла (рис. 3).

Нуклеїнові кислоти у клітинах жовтого тіла яєчників розподіляються нерівномірно. Ядра клітин, що розташовані на периферії жовтих тіл яєчників, більш інтенсивно забарвлюються на виявлення в них ДНК та РНК. Клітини центральної ділянки жовтих тіл яєчників забарвлюються менш інтенсивно (рис. 4).

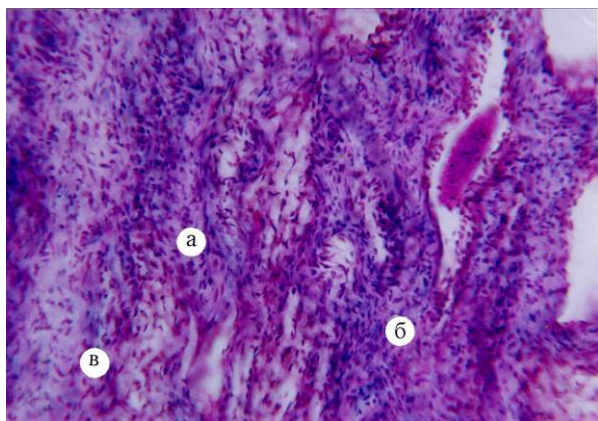


Рис. 1. Локалізація та розподіл нуклеїнових кислот у яєчнику корови 3-х річного віку дослідної групи: а – кіркова речовина; б – клітини сполучної тканини; в – ядра клітин. Метод Браше. ×200.

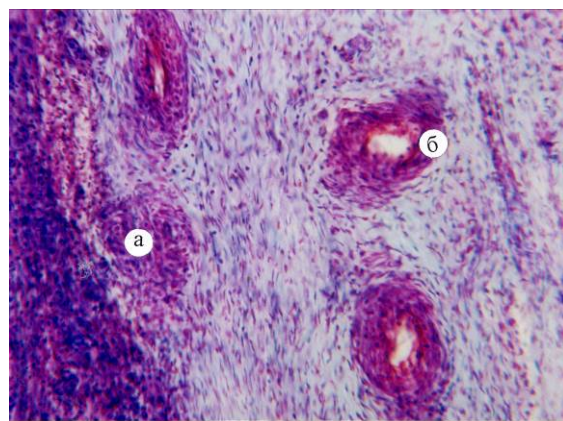


Рис. 2. Локалізація та розподіл нуклеїнових кислот у яєчнику корови 3-х річного віку дослідної групи: а – клітини сполучної тканини; б – кровоносна судина. Метод Браше. ×200.

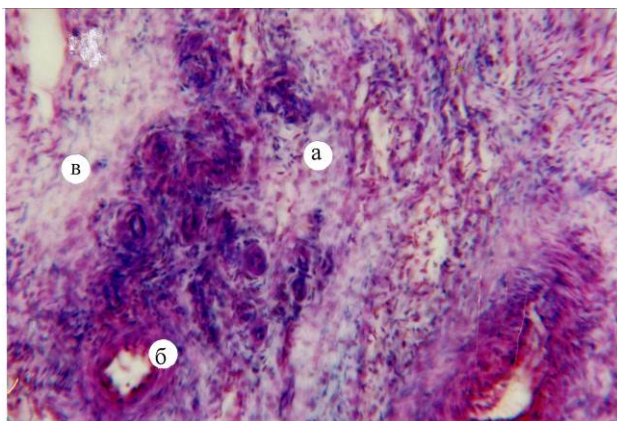


Рис. 3. Локалізація та розподіл нуклеїнових кислот у яєчнику корови 4-х річного віку дослідної групи: а – кіркова речовина; б – кровоносна судина; в – клітини сполучної тканини. Метод Браше. ×200.

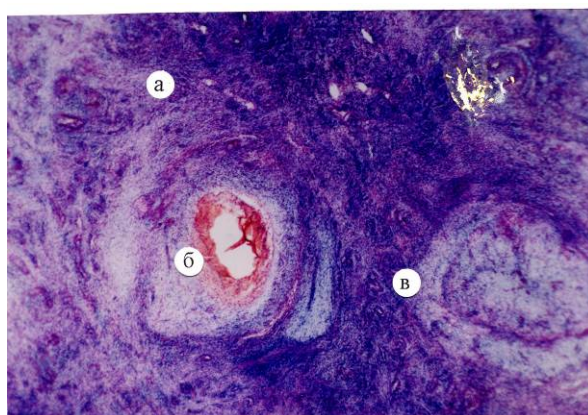


Рис. 4. Локалізація та розподіл нуклеїнових кислот у яєчнику корови 4-х річного віку дослідної групи: а – сполучна тканина; б – кровоносна судина; в – жовте тіло. Метод Браше. ×200.

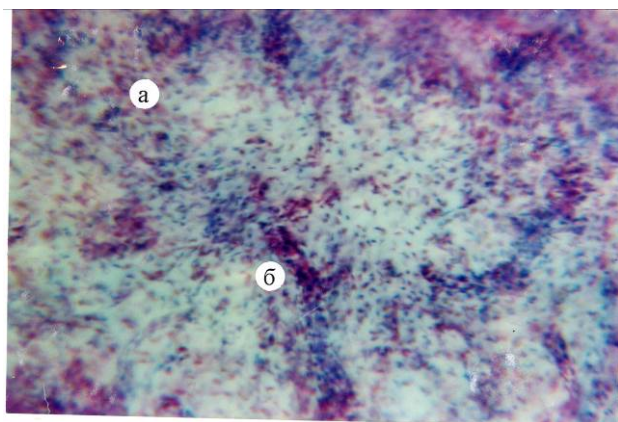


Рис. 5. Локалізація та розподіл нуклеїнових кислот у яєчнику корови 4-х річного віку дослідної групи: а – жовте тіло; б – ядра лейкоцитів. Метод Браше. ×200.

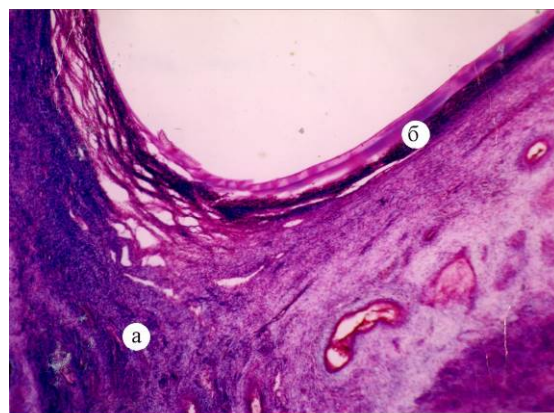


Рис. 6. Локалізація та розподіл нуклеїнових кислот у яєчнику корови 4-х річного віку дослідної групи: а – сполучна тканина; б – стінка граафівого міхурця. Метод Браше. ×200.

Концентрація нуклеїнових кислот у клітинах самого центру жовтого тіла зростає (рис. 5). Наявність нуклеїнових кислот спостерігали і у стінці граафового міхурця яєчників корів 4-х річного віку. Висока їхня концентрація виявляється на периферії дна граафового міхурця, формуючи інтенсивно забарвлену смужку у вигляді обручки (рис. 6).

Багаті на білки стінки фолікулів та строма кіркової та мозкової речовини яєчників. Білкові речовини в окремій клітині локалізуються переважно в ядерці і ядерній мембрані, а також і в цитоплазмі клітин. Багаті білками і стінки кровоносних судин.

Також у процесі досліджень з'ясовано характер розподілу та локалізацію «загальних» ліпідів у яєчниках великої рогатої худоби, яка утримувалась в зоні постійного малоінтенсивного іонізуючого опромінення. По мірі збільшення розміру лютеоцитів у процесі розвитку жовтих тіл у тварин 3–4-х річного віку характер та розміщення ліпідних включень у таких клітинах змінюється. Великі та нечисленні краплі ліпідних включень у процесі росту та розвитку клітин зменшуються за своїми розмірами, їхня кількість збільшується і вони у вигляді дифузних суданофільних включень рівномірно заповнюють цитоплазму. Клітини периферійних ділянок жовтих тіл яєчників мають більш виражену суданофілію. Гранули таких включень збільшені за розмірами.

Отже, характер гістохімічних особливостей яєчників у великої рогатої худоби залежить від віку тварин. Підвищення у клітинах інтенсивності гістохімічних реакцій на вміст РНК збігається з накопиченням у них білків. Отже, чинники, які впливають на їх характер, спричинені змінами в обмінних процесах РНК.

Дані літератури [11, 16] свідчать про високу радіочутливість яєчників до дії низьких доз іонізуючого випромінювання, що зумовлює порушення процесу гаметоутворення. Відомо, що нуклеїнові кислоти мають високий ступінь метаболізму, з їхньою діяльністю пов'язаний насамперед біосинтез білкових речовин. Нуклеїновий обмін регулюється на різних рівнях, починаючи від організму загалом і закінчуючи молекулами нуклеїнової кислоти [20]. У яєчниках великої рогатої худоби контрольної та дослідної груп істотної різниці щодо вмісту й розподілу нуклеїнових кислот та білків ми не спостерігали. Проте інтенсивність гістохімічних реакцій на виявлення ДНК та РНК більше виражена у тварин 3–4-х річного віку. Це можна пояснити зростанням морфофункціональної активності яєчників статевозрілих тварин.

Обмін ліпідів тісно пов'язаний з обміном вуглеводів, білків та нуклеїнових кислот, оскільки вони мають багато спільних продуктів метаболізму, які пов'язують обмін речовин у єдине ціле [18].

Процеси обміну ліпідів регулюються нейрогуморальним шляхом. Центральна нервова система впливає на ліпідний обмін безпосередньо або через залози внутрішньої секреції [17]. Результати наших гістохімічних досліджень свідчать про незначне порушення обмінних процесів в органах і тканинах великої рогатої худоби, яка утримувалася на забрудненій радіонуклідами території. У великої рогатої худоби під впливом малоінтенсивного іонізуючого опромінення вони не досить стабільні й нечітко виражені, але загалом ці результати підтверджують метаболічні порушення в організмі. Також наші дослідження збігаються з результатами інших науковців [14] у тому, що постійне малоінтенсивне іонізуюче опромінення не впливає на загальний план мікроскопічної будови яєчників. Його дія проявляється гістохімічними змінами в окремих структурах яєчників. Тобто у великої рогатої худоби 3–4-х річного віку процеси фолікулогенезу мають тенденцію до сповільнення.

Висновки

Результати гістохімічних досліджень свідчать про незначне порушення обмінних процесів в органах і тканинах великої рогатої худоби, яка утримувалася на забрудненій радіонуклідами території. У великої рогатої худоби під впливом малоінтенсивного іонізуючого опромінення, особливо у старших тварин (3–4-х річного віку), вони досить стабільні й чітко виражені, загалом свідчать про метаболічні порушення в організмі.

Перспективи подальших досліджень полягатимуть у дослідженні морфометричних показників яєчників великої рогатої худоби, вирощеної на радіоактивно забрудненій території.

References

1. Baban, O. A., Kharuta, N. H., & Papchenko, I. V. (2009). Histologichni zminy u yaiechnykh koriv pry hipofunktsii. *Veterynarna Medytsyna Ukrainy*, 5, 26–29 [In Ukrainian].

2. Horalskyi, L. P., Khomych, V. T., & Kononskyi, O. I. (2005). *Osnovy histologichnoi tekhniky i morfofunktsionalni metody doslidzhen u normi ta pry patolohii : navchalnyi posibnyk*. Zhytomyr: Polissia [In Ukrainian].
3. Iliashenko, H. D. (2011). Vidtvorna zdannist ta yii zv'язok z molochnoiu produktyvnistiu koriv. *Naukovyi Visnyk Natsionalnoho Universytetu Bioresursiv i Pryrodokorystuvannia Ukrainy*, 160 (1), 154–162 [In Ukrainian].
4. Kononskij, A. I. (1992). *Biohimija zhivotnyh*. Moskva: Kolos [In Russian].
5. Lilli, R. (1969). *Patogistologicheskaja tehnika i prakticheskaja himija*. Moskva: Mir [In Russian].
6. Ovcharenko, N. D., Kuchina, E. A., & Tuzikova, R. V. (2013). *Gistologicheskie i gistohimicheskie metody issledovanija : uchebnoe posobie*. Barnaul: AltGU [In Russian].
7. Pidubna, L. M., & Zakharchuk, D. V. (2013). Molochna produktyvnist i vidtvorna zdannist koriv-pervistok ukraïnskoi chorno-riaboi molochnoi porody zalezho vid zhyvoi masy ta viku otelennia. *Visnyk Zhytomyrskoho Natsionalnoho Ahroekolohichnoho Universytetu*, 1 (2), 141–148 [In Ukrainian].
8. Pirs, Je. (1962). *Gistohimija*. Moskva: Izdatatel'stvo inostrannoj literatury [In Russian].
9. Dan, X., & Liu, W. (2015). Development and applications of lectins as biological tools in biomedical research. *Medicinal Research Reviews*, 36, 221–247. doi: 10.1002/med.21363.
10. Isobe, N., & Yoshimura, Y. (2000). Immunocytochemical study of cell proliferation in the cystic ovarian follicles in cows. *Theriogenology*, 54 (7), 1159–1169. doi:10.1016/s0093-691x(00)00423-4
11. Jaffré, I., Bordes, V., Dejode, M., Dravet, F., Frenel, J. S., Berton-Rigaud, D., & Classe, J. M. (2011). The role of interval surgery in the treatment's strategy of advanced ovarian cancer. *Bulletin du Cancer*, 98 (1), 37–42. doi: 10.1684/bdc.2010.1290.
12. Krajewska-Kulak, E., & Sengupta, P. (2013). Thyroid function in male infertility. *Frontiers in Endocrinology*, 4, 174. doi: 10.3389/fendo.2013.00174.
13. Murdoch, W. J., & Van Kirk, E. A. (2002). Steroid hormonal regulation of proliferative, p53 tumor suppressor, and apoptotic responses of sheep ovarian surface epithelial cells. *Molecular Cellular Endocrinology*, 186, 61–67. doi: 10.1016/s0303-7207(01)00675-x.
14. Prat, J. (2004). *Pathology of the Ovary: monography*. Philadelphia: Saunders.
15. Wright, J. W., Toth-Fejel, S., Stouffer, R. I., & Rodland, K. D. (2002). Proliferation of rhesus ovarian surface epithelial cells in culture lack of mitogenic response to steroid of gonadotropic hormones. *Endocrinology*, 143, 2198–2207. doi: 10.1210/endo.143.6.8848.
16. Roth, J. (2011). Lectins for histochemical demonstration of glycans. *Histochemistry and Cell Biology*, 136, 117–130. doi: 10.1007/s00418-011-0848-5.
17. Stocco, C., Telleria, C., & Gibori, G. (2006). The Molecular Control of Corpus Luteum Formation, Function, and Regression. *Endocrine Reviews*, 28 (1), 117–149. doi: 10.1210/er.2006-0022.
18. Tabachniuk, N. V., Olijnyk, I. Yu., & Lavriv, L. P. (2010). Lectin histochemical investigations and embryogenesis. *Klinical Anatomy and Operative Surgery*, 9 (3), 95–100 [In Ukrainian].
19. Wagner, M. S., Wajner, S. M., & Maia, A. L. (2008). The role of thyroid hormone in testicular development and function. *Journal of Endocrinology*, 199 (3), 351–365. doi: 10.1677/JOE-08-0218.
20. Varki, A. (2007). Glycan-based interactions involving vertebrate sialic-acid-recognizing proteins. *Nature*, 446, 1023–1028. doi: 10.1038/nature05816.

Стаття надійшла до редакції 01.07.2019 р.

Бібліографічний опис для цитування:

Зайка С. С., Кот Т. Ф., Гуральська С. В., Сокульський І. М., Хоменко З. В. Гістохімічна характеристика яєчників великої рогатої худоби, вирощеної на радіоактивно забрудненій території. *Вісник ПДАА*. 2019. № 3. С. 160–166.

© Зайка Світлана Сергіївна, Кот Тетяна Францівна, Гуральська Світлана Васиївна, Сокульський Ігор Миколайович, Хоменко Зоряна Володимирівна, 2019