

## Diagnosis and comparison of treatment schemes for dermatophytosis in cats in the conditions of the veterinary clinic LLC "Biocenter", Poltava

M. Kone | O. Kruchynenko✉ | M. Petrenko

### Article info

**Citation:** Kone, M., Kruchynenko, O., & Petrenko, M. (2026). Diagnosis and comparison of treatment schemes for dermatophytosis in cats in the conditions of the veterinary clinic LLC "Biocenter", Poltava. *Scientific Progress & Innovations*, 29(1), 166–172. doi: 10.31210/spi2026.29.01.27

### Correspondence Author

O. Kruchynenko

E-mail:

[oleg.kruchynenko@pdau.edu.ua](mailto:oleg.kruchynenko@pdau.edu.ua)

Poltava State Agrarian  
University,  
Skovoroda Str., 1/3, Poltava,  
36000, Ukraine

Feline dermatophytosis is a zoonotic fungal disease caused primarily by fungi of the genera *Microsporum* and *Trichophyton*. The infection most commonly involves the skin of the face, limbs, and/or tail. In affected animals, dermatophyte infection is characterized by focal alopecia accompanied by erythema and crust formation, a clinical presentation commonly referred to as ringworm. The aim of this study was to determine the epidemiological characteristics of dermatophytosis in cats based on data obtained from the "Biocenter" Veterinary Clinic LLC in the city of Poltava, as well as to evaluate the therapeutic efficacy of antimycotic agents in feline dermatophytosis. Overall, during 2023–2024, microscopic and luminescent examinations were performed on 282 samples of pathological material collected from affected animals. Age- and breed-related susceptibility was assessed, while seasonal dynamics were analyzed throughout 2024. Analysis of epidemiological data revealed that the proportion of registered dermatophytosis cases among the total number of animals with infectious pathology accounted for 77.2 % in 2023 and 69.8 % in 2024. Dermatophytosis was diagnosed more frequently in cats under 1 year of age (60.0 %), with mixed-breed animals being the most susceptible (71.0 %). In the structure of feline morbidity, mycoses caused by fungi of the genus *Microsporum* predominated and were detected in 67.73 % of infected animals. The course of the disease was characterized by pronounced seasonality, with a higher incidence observed during the summer-autumn period. Clinical evaluation of feline dermatomycoses under the conditions of the "Biocenter" Veterinary Clinic in Poltava showed that affected animals exhibited clearly defined lesions predominantly localized on the head, neck, and rump. In cases of the deep form of the disease, extensive areas of involvement with poorly demarcated borders were observed. The developed treatment regimen combining the vaccine "Biofel-M" with the topical preparation "Sanoderm" demonstrated the highest therapeutic efficacy (10 %).

**Keywords:** dermatophytosis, cats, epidemiology, clinical signs, therapeutic efficacy.

## Діагностика та порівняння схем лікування дерматофітозів у котів в умовах ветеринарної клініки ТОВ «Біоцентр» м. Полтава

M. С. Конє | О. В. Кручиненко | М. О. Петренко

Полтавський державний  
аграрний університет,  
м. Полтава, Україна

Дерматофітоз котів є зоонозним грибковим захворюванням, яке переважно спричиняється грибами родів *Microsporum* та *Trichophyton*. Інфекційний процес найчастіше уражає шкіру морди, кінцівок та/або хвоста. У хворих тварин дерматофітна інфекція характеризується осередковою алопецією, що супроводжується еритемою та утворенням кірочок – клінічним проявом, відомим як стригучий лишай. Метою цього дослідження було визначити епізоотологічні особливості дерматофітозів у котів, базуючись на даних ветеринарної клініки ТОВ «Біоцентр» у місті Полтава, та визначити лікувальну ефективність антимікотичних препаратів за дерматофітозів у котів. Загалом у період 2023–2024 років провели мікроскопічне та люмінесцентне дослідження 282 зразків патологічного матеріалу, відібраного від хворих тварин. Вивчено вікову й породну чутливість. Сезонну динаміку вивчали упродовж 2024 року. В результаті аналізу епізоотологічних даних виявлено, що частка зареєстрованих випадків дерматофітозів від загальної кількості тварин із заразною патологією у 2023 році склала 77,2 %, тоді як у 2024 році – 69,8 %. Встановлено, що дерматофітози у котів частіше реєструються серед тварин віком до 1 року (60,0%). Більш схильні до захворювання безпородні тварини (71,0 %). У структурі захворюваності котів домінували мікози, спричинені грибами роду *Microsporum*, які були виявлені у 67,73 % інфікованих тварин. Хвороба має виражену сезонність, що проявляється у літньо-осінній період року. При вивченні клінічної картини дерматофітозів у котів в умовах ветеринарної клініки ТОВ «Біоцентр» м. Полтава, хворі тварини мали яскраво виражені осередки ураження, які локалізувалися здебільшого на голові, шиї та крупі. При глибокій формі відзначали значну площу уражених ділянок, що не мали чітко виражених меж. Розроблена нами схема лікування, що включає вакцину «Біофел-М» та мазь «Санодерм», має найвищу ефективність. Клінічні випробування запропонованої комплексної схеми терапії продемонстрували її абсолютну терапевтичну спроможність: у ході експерименту з 10 піддослідних тварин першої групи повне клінічне та мікологічне одужання було зафіксовано в усіх 10 особин, що підтверджує 100,0 % ефективність розробленого протоколу.

**Ключові слова:** дерматофітози, коті, епізоотологія, клінічні ознаки, терапевтична ефективність.

**Бібліографічний опис для цитування:** Конє М. С., Кручиненко О. В., Петренко М. О. Діагностика та порівняння схем лікування дерматофітозів у котів в умовах ветеринарної клініки ТОВ «Біоцентр» м. Полтава. *Scientific Progress & Innovations*. 2026. № 29 (1). С. 166–172.



## Вступ

Дерматофітози – це зоонозні захворювання шкіри, спричинені патогенними грибами-дерматофітами [7, 10, 18]. Ця патологія більш відома як стригучий лишай, який клінічно характеризується вогнищевою або мультифокальною алопецією та утворенням на шкірі кірок зі специфічною морфологією [6, 23]. Збудниками захворювання є плісеневі гриби родів *Microsporum* і *Trichophyton*, які уражають поверхневі шари шкіри, волоссяний покрив і кігті. Відомо близько 40 видів грибів, здатних спричинювати дерматофітози у котів, однак у практиці ветеринарної медицини дрібних домашніх тварин найбільше епізоотологічне та клінічне значення мають *Microsporum canis*, *Microsporum gypsum* і *Trichophyton mentagrophytes* [2].

Загальновідомим є той факт, що гриби з родів *Trichophyton*, *Microsporum* та *Achorion* викликають самостійні хвороби – відповідно, трихофітію, мікроспорію і фавус (паршу). Згідно з опублікованими даними, понад 90 % грибкових шкірних хвороб котів спричиняються збудником *Microsporum*. Зазначені збудники є дуже стійкими у зовнішньому середовищі і можуть зберігати свою вірулентність в ураженому волоссі протягом 5–10 років [1, 3, 9]. Захворюваність тварин на дерматофітози залишається стабільно високою, особливо в період сезонних спалахів. За даними деяких авторів, при постійному використанні лікарських засобів з однією і тією ж діючою речовиною формуються нові генерації грибів, стійких до цих препаратів [17].

Дослідниками встановлено, що серед загальних мікозів домашніх тварин суттєву питому вагу мали ураження, спричинені мікроскопічними грибами *Alternaria alternata*. Упродовж досліджуваного періоду у м. Києві зареєстровано 174 випадки інфікування грибами роду *Alternaria*, що відповідало 28,3 % від загальної кількості зразків. Водночас виявлено 67 випадків ураження грибами роду *Microsporum* (10,9 %) та 31 випадок дерматофітозів, зумовлених грибами роду *Trichophyton* (5,1 %). Альтернативні ураження діагностували у собак і котів незалежно від породи, віку, довжини шерстного покриву та умов утримання [22].

Авторами проведено мікологічне дослідження 673 зразків зіскрібків шкіри та волосся, відібраних у котів і собак із клінічними ознаками дерматофітозів. Позитивними на дерматофіти родів *Microsporum* і *Trichophyton* виявилися 162 зразки. Патогенні гриби було ізольовано у 87 зразках від собак (20,96 %) та 75 зразках від котів (29,07 %). Домінуючим збудником був *Microsporum canis*, який виявляли у 72,41 % інфікованих собак і 77,33 % котів. Інші дерматофіти представлені видами *M. gypsum*, *M. vanbreuseghemii*, *M. nanum*, *Trichophyton mentagrophytes* та *T. terrestre*, з видовими відмінностями у частоті ізоляції між собаками і котами. У 227 зразках ідентифіковано сапрофітні гриби, серед яких переважали *Alternaria* spp., *Candida* spp., *Malassezia pachydermatis*, *Cladosporium* spp. та *Penicillium* spp., тоді як *Chrysosporium* spp., *Aspergillus* spp. і *Trichosporon cutaneum* виявляли поодинокі [11].

У системі лікувально-профілактичних заходів провідну роль відіграють протигрибкові препарати системної та місцевої дії, а також засоби з імунomodувальними властивостями [15]. За даними науковців, мікологічне одужання було найшвидшим при поєднанні топікального застосування розчину вапна та сірки з пероральним введенням ітраконазолу. Ці результати підкреслюють ключову роль місцевих біоцидів у лікуванні дерматофітозів котів, що потенційно дає змогу зменшити залежність від системних протигрибкових препаратів і тим самим мінімізувати ризик виникнення резистентності до антимікробних засобів [21].

Проблема дерматофітозів не є специфічною лише для певного виду тварин, а враховуючи тісний взаємозв'язок усіх живих організмів, вона може набувати соціального характеру. Вакцини як засіб специфічної терапії дерматофітозів тварин сприяють швидкій елімінації збудника з організму та формуванню напруженого імунітету. За застосування з профілактичною метою вони попереджають виникнення інфекції та контамінацію грибами навколишнього середовища. Профілактичне щеплення котів проти дерматофітозів (трихофітії, мікроспорії) дає змогу регулювати рівень захворюваності серед цих тварин [12].

Зважаючи на вищевикладене, актуальною є розробка ефективних схем застосування сучасних засобів специфічної профілактики та етіотропної терапії дерматофітозів у котів. Тому успішна ліквідація дерматофітозів зумовлена використанням високо-ефективних, доступних і зручних у застосуванні лікарських препаратів, а також суворим дотриманням санітарно-гігієнічних норм.

## Мета дослідження

Мета дослідження полягала у вивченні епізоотології дерматофітозів у котів, їх діагностики та визначенні лікувальної ефективності антимікотичних препаратів в умовах ветеринарної клініки ТОВ «Біоцентр» м. Полтава.

## Матеріали і методи

Дослідження проводили упродовж 2023–2024 рр. в умовах ветеринарної клініки ТОВ «Біоцентр» м. Полтава. Мікроскопічні дослідження виконували на базі лабораторії ветеринарної клініки та лабораторії мікробіології кафедри інфекційної патології, гігієни, санітарії та біобезпеки Полтавського державного аграрного університету. Об'єктом клінічного та лабораторного дослідження стали коти різних порід і різної вікової групи (від 4 місяців до 8 років), які мали яскраво виражені ознаки ураження дерматофітами. Під час вивчення епізоотологічних особливостей дерматофітозів у котів звертали увагу на дані журналі реєстрації хворих тварин за 2023–2024 рр.

Діагноз на дерматофітози у котів встановлювали комплексно на підставі епізоотологічних даних, даних анамнезу, клінічних ознак хвороби та результатів лабораторних досліджень. За час виконання дослідів провели мікроскопічне та люмінесцентне

дослідження 282 зразків патологічного матеріалу, відібраного від хворих тварин.

Проводили загальний огляд тварин, звертали увагу на їх шерстний покрив та на внутрішні й зовнішні сторони вушних раковин. За допомогою люмінесцентного методу досліджували всіх підозрілих на дерматофітози тварин. Дослідження проводили до лікування, оскільки деякі з лікарських препаратів, такі як саліцилова кислота, риванол, вазелін та інші, мають властивість до флуоресценції. Патологічний матеріал або тварину опромінювали ультрavioletом за допомогою лампи Вуда у затемненому приміщенні.

За мікроскопічного дослідження патологічний матеріал відбирали до лікування тварин на межі здорової та ураженої тканин (кірочки, шерсть, лусочки, зіскрібки шкіри). Поверхневі зіскрібки шкіри відбирали в зонах облісіння, розчухування та запалення й наносили на предметне скельце. До зразків патологічного матеріалу для їх подальшого дослідження додавали 10 % розчин гідроксиду натрію, злегка підігрівали над полум'ям спиртівки, потім накривали покривним склом і досліджували під мікроскопом при малому та середньому збільшенні.

З метою визначення терапевтичної ефективності різних антимікотичних препаратів та вакцин нами було сформовано чотири дослідні групи (по 10 тварин у кожній) хворих на дерматофітози. Тварин відбирали за принципом аналогів.

Лікарські препарати для дослідних груп тварин використовували за такою схемою:

*Першій групі* тварин з лікувальною метою вводили вакцину «Біофел-М» дворазово внутрішньом'язово по 1 мл з інтервалом 10–21 доба.

*Другій групі* застосовували антимікотичний препарат «Ітракон» перорально, індивідуально у дозі 10 мг на кг маси тіла за діючою речовиною 1 раз на день протягом семи діб, надалі – через добу протягом 16 діб.

*Третій групі* застосовували «Флуконазол» індивідуально, перорально, у дозі 10 мг/кг маси тіла кожні 12 годин протягом 7 діб, надалі – через добу протягом 16 діб.

*Тварин четвертої групи* обробляли уражені ділянки препаратом «Зооміколь» 1–2 рази на добу до зникнення ураження.

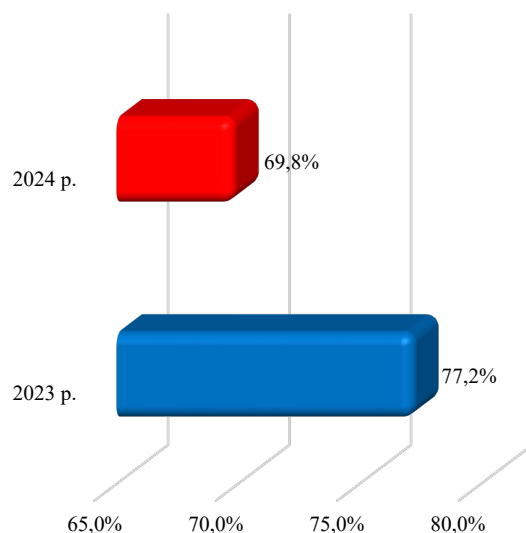
Усім тваринам 1–3-ї груп додатково обробляли уражені ділянки тіла маззю «Санодерм» 2 рази на

добу до покращення клінічного стану. Мазь «Санодерм» втирали хворим тваринам за допомогою ватного тампона, виходячи за межі уражених ділянок.

## Результати та їх обговорення

Згідно з даними амбулаторного журналу обліку хворих тварин за 2023–2024 рр. встановлено, що захворюваність котів на дерматофітози становила значну частку від усіх зареєстрованих випадків заразної патології серед котів. Дані *рисунка 1* свідчать, що частка зареєстрованих випадків дерматофітозів від загальної кількості тварин із заразною патологією у 2023 році становила 77,2 %, тоді як у 2024 році – 69,8 %.

У структурі захворюваності котів домінували мікози, спричинені грибами роду *Microsporum*, які були виявлені у 67,73 % інфікованих тварин.



**Рис. 1.** Захворюваність котів на дерматофітози за 2023 і 2024 рр.

Під час аналізу вікової динаміки захворюваності встановлено, що дерматофітози переважно реєструються серед молодих тварин. Відомості щодо вікової структури дерматофітозів у котів в умовах ветеринарної клініки ТОВ «Біоцентр» (м. Полтава) наведено в *таблиці 1*.

## Таблиця 1

Вікова динаміка захворюваності котів на дерматофітози у м. Полтава за 2023–2024 рр.

Вік тварини	Кількість хворих тварин у 2023 році (абс. число)	Кількість хворих тварин у 2023 році (%)	Кількість хворих тварин у 2024 році (абс. число)	Кількість хворих тварин у 2024 році (%)
до 1 року	49	69,0	36	60,0
1–5 років	13	18,3	19	31,7
старші 5 років	9	12,7	5	8,3
Всього	71	100,0	60	100,0

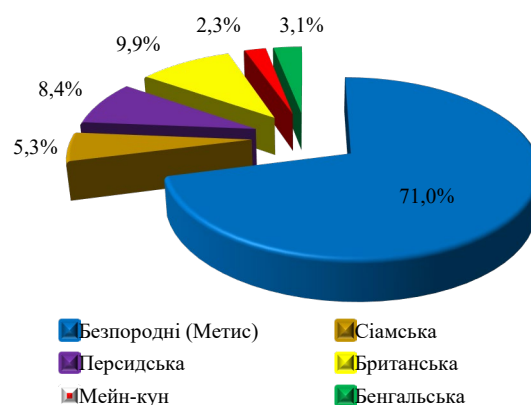
Найвищі показники ураженості відмічено у котів віком до одного року. Зокрема, у 2023 році частка інфікованих тварин у цій віковій групі становила 69,0 %, тоді як у 2024 році – 60,0 %. У віковій групі котів 1–5 років у 2024 році рівень ураженості

зріс майже вдвічі (31,7 %) порівняно з 2023 роком (18,3 %). Натомість серед котів віком понад 5 років відзначено зниження показника інфікованості до 8,3 %.

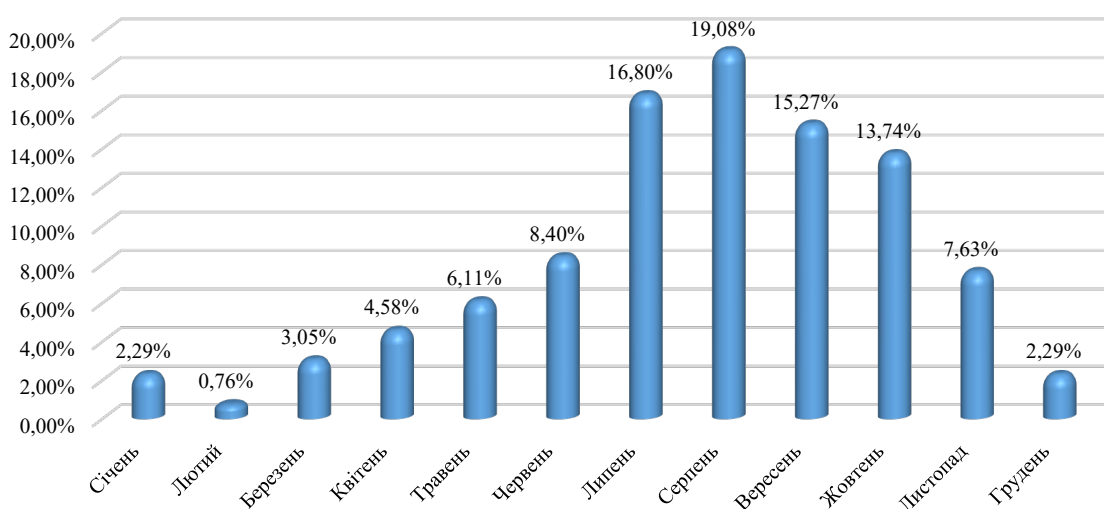
Результати вивчення породної структури захворюваності котів на дерматофітози представлені на **рисунку 2**.

Нашими дослідженнями з'ясовано, що найвищий відсоток інфікованих котів становили безпородні (метиси), що склали 71,0 % від усіх випадків. Коти британської породи були уражені у 9,9 %, а перської – 8,4 % відповідно. Тварини сіамської (5,3 %), бенгальської (3,1 %) та породи мейн-кун (2,3 %) становили найнижчу частку серед інфікованих, які надходили до клініки ТОВ «Біоцентр» (м. Полтава).

Результати вивчення сезонної динаміки дерматофітозів упродовж 2024 року у котів в умовах ветеринарної клініки ТОВ «Біоцентр» м. Полтава представлені на **рисунку 3**.



**Рис. 2.** Породна структура захворюваності котів на дерматофітози за 2023 і 2024 рр.



**Рис. 3.** Сезонна динаміка захворюваності котів на дерматофітози

Аналіз даних журналу реєстрації хворих тварин за 2024 рік показав, що пік захворюваності на дерматофітози у котів припадає на липень-жовтень, а ураженість тварин коливається в межах 13,74–19,08 %. Найнижчі показники інфікування тварин спостерігалися у зимовий період, а відсоток уражених тварин не перевищував 2,29 %. З березня по червень реєстрували поступове збільшення кількості хворих тварин до 8,4 %.

При вивченні клінічної картини дерматофітозів у котів в умовах ветеринарної клініки ТОВ «Біоцентр» м. Полтава, хворі тварини мали яскраво виражені осередки ураження, які локалізувалися здебільшого на голові, шиї та крупі. При глибокій формі – значна площа уражених ділянок, які не мали чітко виражених меж. На початку хвороби утворювалися вогнища, які спочатку мали вигляд малих, малопомітних горбиків, що добре відчувалися при пальпації, а потім переходили у різко обмежені плями.

В усіх котів без винятку відмічали на шкірі утворення різко обмежених округлих плям, безволосих або з незначними залишками волосся. При цьому спостерігалися характерні різко виражені запальні

явища, оскільки уражаються не тільки поверхневі, а й глибокі шари шкіри, що може призвести до порушень в інших органах та тканинах. В уражених ділянках волосся обламане, виділяється ексудат, ділянки ураження вкриті скоринками, відмічали сильний свербіж у місцях ураження. За тривалішого перебігу хвороби у котів з'являлися нові спалахи вогнищ на голові, шиї, тулубі та кінцівках, при цьому спостерігали гнійний фолікуліт, абсцеси та формування товстих кірок із засохлого гною. При атипичній формі перебігу хвороби на шкірі голови та інших ділянках тіла тварини спостерігалися характерні грибові осередки круглої форми без ознак запалення. Унаслідок глибокого ураження волоссяних фолікулів на шкірі тварин після загоєння залишалися безволосі або депігментовані плями.

За даними **таблиці 2**, найбільшу ефективність лікування дерматофітозів у котів в умовах ветеринарної клініки ТОВ «Біоцентр» м. Полтава отримали при використанні схеми, що включала вакцину «Біофел-М» в комплексі з маззю «Санодерм». Ефективність даної схеми становила 100 % (всі 10 хворих тварин одужали). Нижчий результат

показало використання препарату «Зооміколь» без застосування системних антимікотичних препаратів (ефективність склала 60,0 %, 6 із 10 хворих тварин одужали).

Результати наших досліджень вказують на те, що у більшості котів переважали ураження середнього ступеня тяжкості. У тварин першої дослідної групи клінічні прояви дерматофітозу на шкірі в середньому зникали через 5–7 діб від початку лікування. У другій та третій групах ознаки захворювання не реєструвалися на 9–12 добу. У котів четвертої групи клінічні прояви ураження шкіри зберігалися переважно до 15-ї доби. За результатами повторних мікроскопічних і люмінесцентних досліджень патогенні гриби не виявлено.

За даними дослідників, відсоток позитивних зразків на дерматофітози становив 64/136 (47,0 %).

## Таблиця 2

Терапевтична ефективність різних схем лікування дерматофітозів у котів

Група тварин	Схема лікування	Ефективність лікування: 30 доба (тварин одужало / %)	Ефективність лікування: 60 доба (тварин одужало / %)	Ефективність лікування: 90 доба (тварин одужало / %)
1	Вакцина «Біофел-М» + «Санодерм»	10 / 100	10 / 100	10 / 100
2	«Ітракон» + «Санодерм»	9 / 90	9 / 90	9 / 90
3	«Флуконазол» + «Санодерм»	8 / 80	8 / 80	8 / 80
4	«Зооміколь»	6 / 60	6 / 60	6 / 60

За результатами моніторингових досліджень дерматофітозів у дрібних домашніх тварин встановлено, що вагому частку збудників становили гриби виду *Alternaria alternata*. Їхня питома вага у загальній кількості досліджених проб послідовно зростала та становила: 32,5 % у 2009 році, 34,7 % – у 2010 році, 35,1 % – у 2011 році, 35,2 % – у 2012 році, 46,3 % – у 2013 році та 45,0 % – у 2014 році. Клінічний перебіг альтернативних дерматозів мав як гострий, так і хронічний характер. Плісєневі ураження шкіри супроводжувалися вираженим свербіжем, склеюванням шерстного покриву ексудатом, формуванням численних кірок і лусочок, появою пустул, вогнищ алопеції, ран, що тривалий час не загоювалися, а також гіперемією та запальними змінами шкіри, зокрема у міжпальцевих ділянках [13].

Ґрунтовні дослідження показали, що жоден діагностичний тест не був визначений як золотий стандарт. Успішне лікування вимагає одночасного застосування системних пероральних протигрибкових препаратів і місцевої дезінфекції волосяного покриву. Лампа Вуда та прямі обстеження мають добру передбачуваність позитивних та негативних результатів, системні протигрибкові препарати мають широкий запас безпеки, а фізичне очищення є найважливішим для деконтамінації середовища, що зазнало впливу [17]. Дослідження лампою Вуда, дерматоскопія, пряме дослідження шерсті та луски, посіви, ПЛР і гістологічні дослідження використовуються у ветеринарних клініках [19]. Інші автори звертають увагу на те, що ПЛР може бути кращим методом діагностики дерматофітозу котів у клінічній практиці, особливо коли потрібні швидкі та точні результати [16].

*Microsporum canis* був ідентифікований у всіх культурах з позитивним результатом тесту на дерматофіти та був найпоширенішим видом грибка у котів [8]. Результати, отримані іншими авторами, вказують на значно нижчі показники інфікування котів на території Індонезії – 10,5 %. Сприятливі фактори, такі як вік, стать та порода, показали, що дерматофітоз був найбільш поширений у котів віком до 6 місяців (41,7 %), котів чоловічої статі (50,5 %) та котів домашніх порід (43,9 %) [4]. У наших дослідженнях протягом 2023–2024 рр. відсоток уражених котів був значно вищим – 69,8–77,2 %. Наші дані підтверджують, що тварини до 1 року та безпородні (метиси) мали вищі показники ураженості порівняно з іншими віковими групами та породами котів.

Науковці зазначають, що необхідним є поєднання системного та місцевого лікування, яке триває кілька тижнів. Для системної терапії ітраконазол є препаратом вибору, тербінафін – альтернативою. Рекомендоване місцеве лікування – це багаторазове ополіскування тіла розчином еніконазолу або міконазолу з хлоргексидином або без нього [5]. Дослідник зазначає, що високу ефективність лікування дерматофітозів було отримано за використання місцевого фунгіцидного препарату «Мікостоп» (ТОВ «НВП Сузір'я», м. Харків, Україна) у спонтанно інфікованих тварин (собак, котів, морських свинок). За умов застосування препарату у тварин із значними ураженнями шкіри, у поєднанні з системним пероральним введенням тербінафіну, не було зареєстровано випадків інтоксикації чи розвитку алергічних реакцій [20].

При оцінці ефективності різних схем лікування дерматофітій встановлено, що найвищу терапевтичну ефективність забезпечувало поєднане застосування вакцинації тварин препаратом «Біофел-М» та імуностимулятора «Імунокор» [14]. Запропонована нами схема лікування, що передбачала поєднане застосування вакцини «Біофел-М» та препарату «Санодерм», забезпечила максимальну терапевтичну ефективність, яка становила 100 %.

Більшість збудників дерматофітозів є спільними для тварин і людини, що свідчить про зоонозний характер цих захворювань і зумовлює загрозу не лише для здоров'я тварин, а й для їхніх власників. У зв'язку з цим своєчасна діагностика та застосування ефективних методів лікування мають вирішальне значення для профілактики й контролю дерматофітозів у тварин.

## Висновки

Встановлено, що на дерматофітози хворіють коти різних порід, однак найчастіше захворювання реєструється серед безпородних тварин, частка яких становить 71,0 %. Серед загальної кількості інфікованих котів переважали ураження грибами роду *Microsporium*, частка яких становила 67,73 % від усіх хворих тварин.

Перебіг захворювання характеризується вираженою сезонністю з переважанням випадків у літньо-осінній період року. Дерматофітози діагностуються у котів різного віку, проте найбільш схильними до зараження є тварини віком до одного року, на частку яких припадає 60,0 % випадків. Розроблена схема лікування із застосуванням вакцини «Біофел-М» у поєднанні з препаратом «Санодерм» продемонструвала найвищу терапевтичну ефективність (100 %).

*Перспективи подальших досліджень.* У подальших дослідженнях плануємо вивчити дію дезінфектантів на збудники дерматофітозів *in vitro*.

## ДЕКЛАРАЦІЇ

### Етична заява

Автори заявляють, що всі проведені дослідження повністю відповідають загальноприйнятим нормам гуманного ставлення до тварин та принципам біоетики. Клінічна та експериментальна частини роботи виконувалися з суворим дотриманням вимог чинного законодавства України, зокрема Закону України «Про захист тварин від жорстокого поводження», а також Директиви 2010/63/EU Європейського Парламенту та Ради від 22 вересня 2010 року про захист тварин, що використовуються для наукових цілей.

Усі діагностичні маніпуляції та лікувальні процедури проводилися виключно після отримання офіційної інформованої згоди від власників тварин на участь у дослідженні та застосування терапевтичних схем. Під час виконання дослідів хворим котам забезпечувалися належні умови утримання, якісний догляд, збалансована годівля, а також повна мінімізація будь-яких стресових, больових чи дискомфортних факторів.

### Фінансування

Дослідження не отримувало зовнішнього фінансування.

### Конфлікт інтересів

Автори стверджують про відсутність конфлікту інтересів.

### Подяки

Немає.

*Декларація щодо використання ШІ та технологій на основі ШІ*

Автори заявляють, що не використовували штучний інтелект або технології на основі ШІ під час підготовки цього рукопису.

## References

1. Bila, N. V., Hlebeniuk, V. V., Zubkov, V. V., & Voronov, T. V. (2014). Epizootolohichni osoblyvosti dermatomikoziv u misti Dnipropetrovsk [Epizootological features of dermatomycoses in the city of Dnipropetrovsk]. *Naukovo-tehnichniy Biuletyn Nauchnodoslidnogo Tsentru Biobezpeky ta Ekolohichnogo Kontrolyu Resursiv APK Dnipropetrovskoho Derzhavnogo Ahrarnoeconomichnogo Universytetu*, 2 (3), 63–67. [in Ukrainian]
2. Boehm, T. M. S. A., & Mueller, R. S. (2019). Dermatophytose bei hund und katze – ein update. *Tierärztliche Praxis Ausgabe K: Kleintiere / Heimtiere*, 47 (04), 257–268. <https://doi.org/10.1055/a-0969-1446>
3. Bublyk, O., Lemeshchenko, H., & Tytarenko, V. (2004). Epizootolohichni monitorynh z trykhofitii kotiv ta sobak u m. Kyievi [Epizootological monitoring of trichophytosis in cats and dogs in Kyiv]. *Veterynarna Medytsyna Ukrainy*, 3, 9–11. [in Ukrainian]
4. Fauziyah, S. N. F., Dewi, I. M. W., & Khairani, S. (2025). Prevalence and pathological lesions of dermatophytosis in cats (*Felis catus*) at the Animal Health Center in Cimahi: august-september 2023. *Journal of Parasite Science*, 9 (2), 39–44. <https://doi.org/10.20473/jops.v9i2.61623>
5. Frymus, T., Gruffydd-Jones, T., Pennisi, M. G., Addie, D., Belák, S., Boucraut-Baralon, C., Egberink, H., Hartmann, K., Hosie, M. J., Lloret, A., Lutz, H., Marsilio, F., Möstl, K., Radford, A. D., Thiry, E., Truyen, U., & Horzinek, M. C. (2013). Dermatophytosis in cats. *Journal of Feline Medicine and Surgery*, 15 (7), 598–604. <https://doi.org/10.1177/1098612x13489222>
6. Haggag, Y., Samaha, H., Nossair, M., & Mohammad, A. (2017). Prevalence of dermatophytosis in some animals and human in Behera province, Egypt. *Alexandria Journal of Veterinary Sciences*, 53 (2), 64–71. <https://doi.org/10.5455/ajvs.203688>
7. Hobi, S., Tam, W. Y. J., Tse, M., Nekouei, O., Chai, Y., Hill, F. I., Cheung, E., Botes, W., Saulnier-Troff, F., McDermott, C. T., & Barrs, V. R. (2024). *Microsporium canis* causes cutaneous and extracutaneous feline dermatophytic Pseudomycetomas: Molecular identification and clinicopathological characteristics. *Journal of Fungi*, 10 (8), 576. <https://doi.org/10.3390/jof10080576>
8. Hussein, M., Oleiwi, K., & Fahad, O. (2025). Prevalence of dermatophyte infections in cats in Ramadi and Fallujah cities, Iraq. *Open Veterinary Journal*, 15 (5), 2081–2086. <https://doi.org/10.5455/ovj.2025.v15.i5.25>
9. Iovenko, A. V., & Koval, G. M. (2019). Monitoring of contagious skin diseases of dogs and cats in Odessa. *Scientific Messenger of LNU of Veterinary Medicine and Biotechnology*, 21 (93), 160–163. <https://doi.org/10.32718/nvlvet9328>
10. Ivaskiene, M., Matuskevicius, A. P., Grigonis, A., Zamokas, G., & Babickaite, L. (2016). Efficacy of topical therapy with newly developed terbinafine and econazole formulations in the treatment of dermatophytosis in cats. *Polish Journal of Veterinary Sciences*, 19 (3), 535–543. <https://doi.org/10.1515/pjvs-2016-0067>
11. Kone, M. S., Korchan, L. M., Omelchenko, H. O., & Korchan, M. I. (2014). Poshyrennia dermatofitoziv sobak i kotiv u m. Poltava [Distribution of dermatomycoses in dogs and cats in Poltava]. *Problemy Zooinzhenerii ta Veterynarnoi Medytsyny*, 28 (2), 620–623. [in Ukrainian]
12. Korchan, L. M., Kone, M. S., Korchan, M. I., & Onishchenko, O. M. (2015). Porivniannia skhem likuvannia dermatofitoziv sobak i kotiv [Comparative evaluation of treatment regimens for dermatophytosis in dogs and cats]. *Problemy Zooinzhenerii ta Veterynarnoi Medytsyny*, 31 (2), 86–88. [in Ukrainian]
13. Kutsan, A. T., Yaroshenko, M. O., & Keleberda, M. I. (2015). Osoblyvosti perebihu dermatomikoziv dribnykh domashnikh tvaryn, sprychynenykh *Alternaria alternata* [Features of the course of dermatomycoses in small domestic animals caused by *Alternaria alternata*]. *Veterynarna Medytsyna*, 100, 98–102. [in Ukrainian]
14. Labunska, O.-L. I., & Hunchak, V. M. (2025). The effectiveness of the drug “Immunokor” in assessing the immune status of feral cats in a kennel with dermatophytosis. *Scientific Messenger of LNU of Veterinary Medicine and Biotechnologies*, 27 (118), 177–182. <https://doi.org/10.32718/nvlvet11825>

15. Labunska, O.-L. I., Hunchak, V. M., Gutyj, B. V., Khariv, I. I., & Soltys, M. P. (2023). Dermatophytosis in cats (prevalence, diagnosis, course, treatment). *Scientific Messenger of LNU of Veterinary Medicine and Biotechnologies*, 25 (112), 34–41. <https://doi.org/10.32718/nvlvet11205>
16. Mendes, A., Azevedo, M., & Bicalho, A. (2024). Dermatophytosis in cats: A comprehensive study on diagnostic methods and their accuracy. *Open Veterinary Journal*, 14 (4), 1072. <https://doi.org/10.5455/ovj.2024.v14.i4.14>
17. Moriello, K. A., Coyner, K., Paterson, S., & Mignon, B. (2017). Diagnosis and treatment of dermatophytosis in dogs and cats: Clinical Consensus Guidelines of the World Association for Veterinary Dermatology. *Veterinary Dermatology*, 28 (3), 266. <https://doi.org/10.1111/vde.12440>
18. Paryuni, A. D., Indarjulianto, S., & Widyarini, S. (2020). Dermatophytosis in companion animals: A review. *Veterinary World*, 13 (6), 1174–1181. <https://doi.org/10.14202/vetworld.2020.1174-1181>
19. Peano, A. (2019). Dermatophytosis of the dog and cat: Old and new diagnostic tools. *Veterinaria*, 33 (3), 125–139. <https://iris.unito.it/handle/2318/1713179?mode=simple>
20. Sapko, S. A. (2022). Study of the efficacy of MYCOSTOP for local therapy of dermatomycosis in animals. *Scientific Messenger of LNU of Veterinary Medicine and Biotechnologies*, 24 (105), 18–22. <https://doi.org/10.32718/nvlvet10503>
21. Sheetal, M. S., Chandran, A., Janus, A., Sindhu, O. K., Melepat, D. P., Kaithathara, V., & Rathish, R. L. (2024). Dermatophytosis in domestic cats: Identification, and treatment in an Indian context. *Acta Tropica*, 255, 107237. <https://doi.org/10.1016/j.actatropica.2024.107237>
22. Shulyak, S., Marchenko, T., Chechet, O., Gaidey, O., Romanko, M., Myagka, K., Dobrozhan, Y., & Stupak, O. (2023). Diagnosis and prevalence of dermatomycosis among dogs and cats in Kyiv in the period from 2019 to 2022. *One Health Journal*, 1 (III), 36–41. <https://doi.org/10.31073/onehealthjournal2023-III-05>
23. Tater, K. C. (2021). An approach to pruritus. In *BSAVA manual of canine and feline dermatology* (4th ed., pp. 49–54). British Small Animal Veterinary Association. <https://doi.org/10.22233/9781910443811.6>

#### ORCID

- M. Kone  <https://orcid.org/0000-0002-0828-6619>  
 O. Kruchynenko  <https://orcid.org/0000-0003-3508-0437>  
 M. Petrenko  <https://orcid.org/0000-0002-5275-9401>



2026 by the author(s). This is an open-access article distributed under the Creative Commons Attribution License <http://creativecommons.org/licenses/by/4.0>, which permits unrestricted use, distribution, and reproduction in any medium, provided the original author and source are credited.