

Clinical development and curative efficacy of “Exolium” gel in complex therapy purulent and necrotic processes in the digit region of cows

Y. Kovalchuk  | S. Huralska | H. Hryshchuk | O. Pinsky | T. Budnik | V. Karpiuk

Article info

Correspondence Author
Y. KovalchukE-mail:
ukoval1975@ukr.netPolissia National University,
7 Staryi Bulvar Street,
Zhytomyr, 10002, Ukraine

Citation: Kovalchuk, Y., Huralska, S., Hryshchuk, H., Pinsky, O., Budnik, T., & Karpiuk, V. (2026). Clinical development and curative efficacy of “Exolium” gel in complex therapy purulent and necrotic processes in the digit region of cows. *Scientific Progress & Innovations*, 29(1), 187–194. doi: 10.31210/spi2026.29.01.30

Purulent necrotic injuries of cows’ digit region remain one of the most widespread surgical pathologies of the distal extremities’ section in cattle and lead to considerable economic losses as a result of lameness and lowering productivity. The purpose of the research was to find out the spread and clinical development of purulent necrotic processes in the digit region of cows as well as experimental substantiation of the curative efficacy of “Exolium” gel application in the complex therapy as compared to the traditional treatment order. The study was conducted on “Kavetsky” farm of Korosten district, Zhytomyr region from September 2025 to January 2026. During clinical examination of 350 cows, the injuries of the distal extremities’ section was revealed in 32 cows (9.1 % of the livestock). In the structure of surgical pathology, digital dermatitis (Mortellaro disease) – 28.1 % and purulent pododermatitis – 25.0 % prevailed. More seldom skin wounds and ulcers of interdigital cleft, phlegmonous processes and purulent podarthritis were registered. Heifers and first-calf cows were the most affected with the localization of the pathological process mainly on the pelvis extremities. To estimate the therapeutic efficacy, the experimental and control groups of animals (n=6) were formed. After orthopaedic clearing of hooves and surgical sanitation, in the experimental group “Exolium” gel was used locally and ketoprofene intramuscularly, and in the control group “Unisan” ointment and “Ainil” preparation injections were administered. The use of “Exolium” gel ensured the decrease in the signs of lameness on the 4.3 day (in comparison with the 7.1 day in the control group; $P<0.001$) and the complete elimination of dead tissues in 6.5 days ($P<0.001$). The appearance of granulations and epithelization in the experimental group was registered on the 8.1 day, while in the control group – only on the 13.3 day ($P<0.001$). The general time of the complete recovery at applying “Exolium” gel was reduced by 4–6 days and made 12.3 days as compared to 16.3 days in the control group ($P<0.001$), which was accompanied by restoring of the animals’ motional activity by 45.2 % more than in the control. “Exolium” gel is the effective component in the complex therapy and is recommended for the treatment of purulent necrotic injuries of cows’ hooves in production conditions.

Keywords: cattle, hoof diseases, Mortellaro disease, pododermatitis, “Exolium” gel, lameness, regeneration.

Клінічний перебіг та лікувальна ефективність гелю «Exolium» у комплексній терапії гнійно-некротичних процесів ділянки пальця у корів

Ю. В. Ковальчук | С. В. Гуральська | Г. П. Гришук | О. В. Пінський | Т. С. Буднік | В. В. Карпюк

Поліський національний
університет,
м. Житомир, Україна

Гнійно-некротичні ураження ділянки пальця у корів залишаються однією з найпоширеніших хірургічних патологій дистального відділу кінцівок у великої рогатої худоби та призводять до значних економічних збитків через кульгавість і зниження продуктивності. Метою дослідження було з’ясування поширеності та клінічного перебігу гнійно-некротичних процесів у ділянці пальця у корів, а також експериментальне обґрунтування лікувальної ефективності застосування гелю «Exolium» у комплексній терапії порівняно з традиційною схемою лікування. Дослідження проводили у ФГ «Кавецького» Коростенського району Житомирської області з вересня 2025 року до січня 2026 року. Під час клінічного обстеження 350 корів ураження дистального відділу кінцівок виявлено у 32 тварин (9,1 % поголів’я). У структурі хірургічної патології переважали пальцевий дерматит (хвороба Мортелларо) – 28,1 % та гнійні пододрмитити – 25,0 %. Рідше реєстрували рани і виразки шкіри міжпальцевої щілини, флегмонозні процеси та гнійні подартрити. Найбільш уразливими виявилися нетелі та корови-первістки з локалізацією патологічного процесу переважно на тазових кінцівках. Для оцінки терапевтичної ефективності сформували дослідну та контрольну групи тварин (n=6). Після ортопедичної розчистки копитець та хірургічної санації в дослідній групі застосовували гель «Exolium» локально та кетопрофен внутрішньом’язово, у контрольній – мазь «Унісан» та ін’єкції препарату «Айніл». Застосування гелю «Exolium» забезпечило зменшення ознак кульгавості вже на 4,3 добу (проти 7,1 доби в контролі; $P<0,001$) та повне видалення мертвих тканин за 6,5 доби ($P<0,001$). Поява грануляцій та епітелізації в дослідній групі реєструвалася на 8,1 добу, тоді як у контрольній – лише на 13,3 добу ($P<0,001$). Загальний термін повного клінічного одужання при застосуванні гелю «Exolium» скоротився на 4–6 дів і становив 12,3 доби порівняно з 16,3 доби в контрольній групі ($P<0,001$), що супроводжувалося відновленням рухової активності тварин на 45,2 % вище порівняно з контролем. Гель «Exolium» є ефективним компонентом комплексної терапії та рекомендований для лікування гнійно-некротичних уражень ратиць у корів в умовах виробництва.

Ключові слова: велика рогата худоба, хвороби ратиць, хвороба Мортелларо, пододрмитит, гель «Exolium», кульгавість, регенерація.

Бібліографічний опис для цитування: Ковальчук Ю. В., Гуральська С. В., Гришук Г. П., Пінський О. В., Буднік Т. С., Карпюк В. В. Клінічний перебіг та лікувальна ефективність гелю «Exolium» у комплексній терапії гнійно-некротичних процесів ділянки пальця у корів. *Scientific Progress & Innovations*. 2026. № 29 (1). С. 187–194.



Вступ

Хвороби копитець є однією з найпоширеніших патологій великої рогатої худоби як на великих тваринницьких комплексах, так і на товарних молочних фермах [3–4]. Серед усіх патологій дистального відділу кінцівок у корів наразі переважають гнійно-некротичні ураження [1, 8, 10].

В умовах реструктуризації аграрного сектору економіки та модернізації технологічних процесів у тваринництві перед ветеринарними фахівцями постали складні завдання, вирішення яких має підвищити ефективність лікувально-профілактичних заходів у господарствах [5, 12]. Впровадження інтенсивних технологій ведення скотарства та розведення високопродуктивного поголів'я супроводжується зростанням захворюваності на патології рухового апарату у корів. Значна частота поширення цих хвороб як в Україні, так і за її межами спричиняє відчутні економічні збитки [22–24]. У країнах Європи до 50 % корів щорічно підлягають вимушеному вибуттю або вибраковці через патології кінцівок, що призводить до зниження їхньої продуктивності та репродуктивної здатності [13, 21, 25].

Особливо гостро ця проблема постала у зв'язку з переведенням тваринництва на промислову основу та концентрацією великої кількості худоби на обмежених територіях. Через недоотримання молока від корів із ураженими ратицями господарства зазнають значних фінансових втрат. Дослідженнями доведено, що у корів із кульганістю втрати молочної продуктивності становлять від 20 до 50 % і більше [2, 11, 19]. Кульганість також негативно впливає на процес відтворення – недоотримання приплоду становить у середньому 17 телят на 100 корів [9, 15]. Це змушує виробників вибраковувати найбільш високопродуктивних тварин, що призводить до частой вимушеної ротації стада. Нетелі та корови першої лактації з ураженнями ратиць вибувають зі стада, як правило, вже після першої або другої лактації [6, 18].

Молоко від корів із гнійними ураженнями копитець за вмістом соматичних клітин та показниками бактеріального забруднення не відповідає чинним стандартам якості, тому його вилучають із загального реалізаційного обсягу [7, 20].

У більшості господарств профілактика захворювань копитець практично не здійснюється, а основну увагу приділяють лікуванню клінічних форм патології. Проблеми терапії хвороб ратиць у високопродуктивних корів неодноразово розглядалися у вітчизняних і зарубіжних наукових джерелах. Водночас значна частина запропонованих засобів діє на уражені ділянки лише поверхнево, має переважно антибактеріальний ефект, недостатньо проникає у глибокі шари тканин і не завжди забезпечує очікувану лікувальну дію [14, 26–27].

Таким чином, вивчення розповсюдження, етіології, клінічного перебігу та пошук ефективних лікувальних засобів за гнійно-некротичних уражень ділянки пальця, незважаючи на велику кількість досліджень даної патології, до сих пір залишається пріоритетним.

Мета дослідження

Мета дослідження – з'ясувати поширеність і клінічний перебіг гнійно-некротичних процесів у ділянці пальця у корів та експериментально обґрунтувати лікувальну ефективність застосування гелю «Exolium» у комплексній терапії порівняно з традиційною схемою лікування.

Матеріали і методи

Клініко-експериментальні дослідження проводили у період з вересня 2025 року до січня 2026 року на базі приватної товарної молочної ферми ФГ «Кавецького» (Коростенський район Житомирської області).

Об'єктом дослідження були лактуючі корови з клінічно вираженими гнійно-некротичними ураженнями дистального відділу кінцівок. Комплекс діагностичних заходів включав регулярний клінічний огляд тварин під час їхнього перегону з вигульних майданчиків до доїльного залу, оцінку локомоції (ступеня кульгавості), ортопедичний огляд та інструментальну ревізію уражених ділянок ратиць.

З метою клініко-експериментального обґрунтування терапевтичних заходів при гнійно-некротичних ураженнях у ділянці пальця (пальцевий дерматит / хвороба Мортелларо, пододерматити, флегмони, виразкові ураження) за методом аналогів було сформовано дві групи тварин – дослідну та контрольну, кожна з яких налічувала по 6 корів ($n = 6$).

Усіх піддослідних тварин фіксували у спеціальному ортопедичному станку, де їм проводили функціональне та лікувальне розширення копитець. Після хірургічної та антисептичної санації гнійно-некротичних вогнищ із видаленням детриту на уражені ділянки накладали марлеві серветки, просочені відповідними лікарськими засобами, які фіксували захисною пов'язкою (ортопедичним биндом). Заміну пов'язок здійснювали кожні 3–4 доби до повного очищення рани та появи ознак епітелізації.

Запропоновані схеми лікування за групами тварин наведено в *таблиці 1*.

Таблиця 1

Схеми лікування корів за гнійно-некротичних процесів у ділянці пальця

Дослідна група (n = 6)	Контрольна група (n = 6)
1. Розчищення ратиць із подальшою хірургічною обробкою.	1. Розчищення ратиць із подальшою хірургічною обробкою.
2. Накладання марлевих пов'язок із гелем «Exolium».	2. Накладання марлевих пов'язок із маззю «Унісан».
3. Внутрішньом'язові ін'єкції кетопрофену (15–20 мл на тварину).	3. Внутрішньом'язові ін'єкції препарату «Айніл» (20–25 мл на тварину).

У дослідній групі тварин у лікувальній схемі з астосовували гель «Exolium» (комерційна назва *Kanters Protect Plus* виробництва компанії *Kanters*, Нідерланди), тоді як у контрольній групі використовували мазь «Унісан» (виробництво Україна) та внутрішньом'язові ін'єкції препарату «Айніл» (діюча речовина – кетопрофен) у дозі 20–25 мл на тварину.

Гель «Exolium» містить у своєму складі мідь і цинк в органічній (хелатній) формі, органічні кислоти, а також спеціальні адгезивні та формоутворювальні компоненти, що сприяють відновленню ушкоджених копит і шкірних покривів кінцівок. Мазь «Унісан» має виражені антисептичні властивості. Активні компоненти проявляють ефективність щодо вегетативних форм грампозитивних і грамнегативних бактерій, а також дріжджових грибів, дерматофітів, ліпофільних вірусів і хламідій. Окрім цього, засіб чинить протизапальну, в'язучу та місцеву знеболювальну дію. Завдяки гіпертонічним властивостям мазь «Унісан» стимулює ексудацію, пришвидшує перебіг гнійно-запальних процесів, сприяє очищенню інфікованих ран і їх швидшому загоєнню. Цинк, що входить до складу препарату, є важливим мікроелементом, необхідним для нормального функціонування шкіри.

Оцінку лікувальної ефективності запропонованих схем проводили за тривалістю повного очищення вогнищ ураження від некротизованих тканин і гнійного ексудату (діб), термінами усунення кульгавості, появи ознак грануляції та епітелізації, а також за часом до повного клінічного одужання тварин.

Статистичну обробку отриманих цифрових даних здійснювали за допомогою комп'ютерної програми Microsoft Excel із визначенням середнього арифметичного (M), стандартної помилки середнього (m) та рівня вірогідності різниці показників (P) з використанням t-критерію Стьюдента. Розбіжності вважали статистично значущими при $P < 0,05$.

Результати та їх обговорення

Обстеження поголів'я корів у ФГ Кавецького Коростенського району Житомирської області показало значне поширення уражень дистального відділу кінцівок серед тварин (рис. 1).

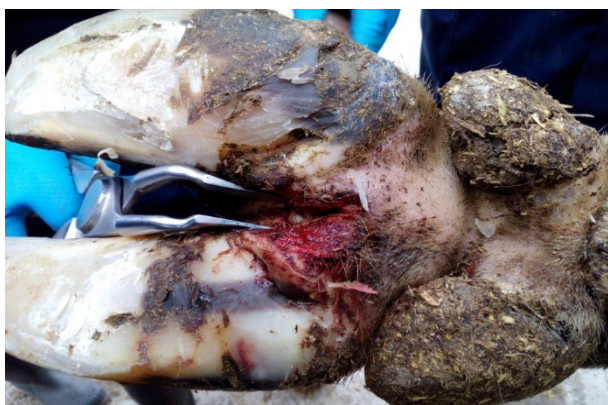

Рис. 1. Виразка шкіри міжпальцевої щілини у корови

У період з вересня 2025 до січня 2026 року проводилися дослідження, під час яких виявлено 32 корів із гнійно-некротичними ураженнями дистального відділу кінцівок – 9,1 % від усього стада (350 голів) (табл. 2).

Аналіз отриманих даних свідчить, що основну масу уражень складав пальцевий дерматит або

хвороба Мортелларо (28,1 % від кількості хворих тварин) та пододерматити (25,0 %). Флегмонозні процеси та рани і виразки шкіри міжпальцевого склепіння зустрічалися рідше (15,6 і 12,5 % відповідно). Також було зареєстровано два випадки гнійного подартриту (1,1 %), які розвивалися як ускладнення пододерматитів внаслідок несвоєчасного їх лікування.

Таблиця 2

Поширення хірургічної патології ділянки пальця у корів в ФГ Кавецького

Хірургічна патологія	Кількість тварин		
	голів	% від загальної кількості	% від кількості хворих
Хвороба Мортелларо	9	2,6	28,1
Пододерматити	8	2,3	25,0
Рани та виразки	6	1,7	18,8
Флегмонозні процеси	5	1,4	15,6
Інша патологія	4	1,1	12,5
Всього хворих:	32	–	–
Всього обстежено корів	350	9,1	100

У даному господарстві постійно проводиться розчищення деформованих ратиць, а також лікування корів, хворих на гнійно-некротичні процеси. Проте з роками кількість хворих тварин майже не змінюється. Таку низьку лікувальну ефективність, очевидно, можна пояснити застосуванням малоефективних лікувальних засобів.

Варто відзначити, що пододерматити різних форм, гнійні рани та виразки детально описані у вітчизняній і зарубіжній літературі, тоді як про хворобу Мортелларо даних значно менше. Водночас у структурі виявленої нами патології саме пальцевий дерматит займав перше місце (28,1 %).

Пальцевий дерматит (у літературі хвороба також відома під назвою «полунична хвороба», «хвороба Мортелларо» – є й інші назви) характеризується тим, що запальні процеси локалізуються на шкірі ділянки вінчика, на початку або ж у кінці міжпальцевого склепіння.

За своєю природою пальцевий дерматит – це висококонтагіозне захворювання, що має стадійність розвитку, важко піддається повному виликуванню та має схильність до рецидивів. Він характеризується ураженням шкіри у формі круглих або овальних, сильно почервонілих і ущільнених ділянок у міжпальцевій області та на п'ятці. В окремих випадках спостерігаються проліферативні, бородавчасті зміни та інтенсивний ріст волосся навколо зон ураження [17].

У перебігу хвороби виділяють чітку стадійність розвитку, а саме: M^0 – здорова шкіра; M^1 – субклінічний перебіг (рання стадія); M^2 – гострий перебіг (болюча виразка); M^3 – одужання; M^4 – хронічна стадія (волосата бородавка); M^5 – хронічна рецидивуюча стадія. Причому патологічний процес не завжди розвивається в названій послідовності [16–17].

Нашими спостереженнями доведено, що до цієї хвороби більш схильні нетелі та корови-первістки. При цьому, як правило, процес відмічали на тазових

кінцівках. Пальці при цій патології практично не набрякають. Уражені хворобою тварини сильно кульгають і проводять більшу частину часу лежачи. Також у тварини може тривалий час спостерігатися стадія М¹, проте тварини на цій стадії не завжди вчасно помічаються фахівцями та піддаються відповідному лікуванню.

Наступні стадії хвороби починають прогресувати під впливом різноманітних стрес-факторів, таких як роди, метаболічні захворювання, погіршення санітарно-гігієнічних умов утримання (особливо за високої вологості). На стадії М² місця ураження виглядають як опуклі червоно-жовті плями, вкриті ворсинками, які зазвичай локалізуються на задній стороні копитця над п'ятою. Вони візуально нагадують поверхню полуниці, дуже болючі на дотик і нерідко кровоточать. У міру прогресування процесу осередки розростаються до 5 см у діаметрі і, як правило, виділяються пучками довгих, схожих на волосся виростів уздовж всієї поверхні. У цілому, таке ураження нагадує порослу волоссям бородавку. Подібні хронічні зміни можуть зберігатися протягом багатьох місяців, зменшуючись лише за більш сухої погоди [16].

Джерелом зараження за цієї патології є хворі тварини. Також не виключено інфікування через інструмент для обробки копит, зокрема, копитні ножі, кліщі та диски.

Друге місце у структурі виявленої хірургічної патології посідали гнійні та гнильні пододерматити, які складалі 25,0 % від загальної кількості хворих тварин (рис. 2).



Рис. 2. Запалення основи шкіри підошви (гнійний пододерматит)

Клінічно вони характеризувалися кульгавістю середнього ступеня та неприродною постановкою кінцівки. Під час огляду рогова підошва була набряклою й відокремлювалася від шкірної основи. Після її розтину виділявся рідкий гнійний екссудат сіруватого кольору з неприємним запахом, нерідко з домішками газових бульбашок.

У разі ураження глибших шарів шкірної основи, тобто при глибокому пододерматиті, у тварин суттєво посилювалася кульгавість, часто підвищувалася температура тіла та загалом погіршувався загальний стан організму. При цьому виділення гнійного екссудату ставали помітно густішими, жовтуватими,

інколи із зеленуватим відтінком, що безпосередньо вказувало на руйнування щільних глибоких тканин пальця.

Третє місце за частотою розповсюдження займали рани та виразки шкіри міжпальцевих щілин і м'якушів, які складалі 19,5 % випадків від загальної кількості хірургічних патологій (рис. 3).

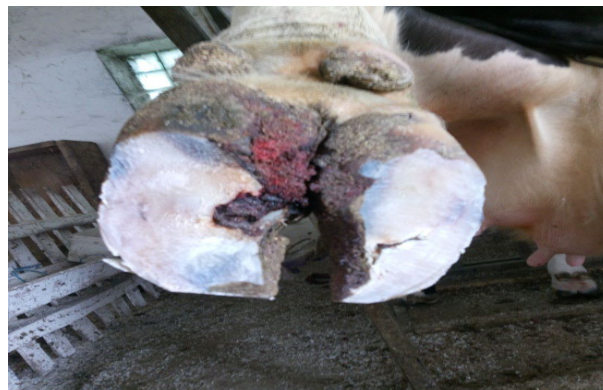

Рис. 3. Виразка м'якуша та шкіри міжпальцевої щілини лівої тазової кінцівки у корови

Першими клінічними проявами цієї патології була легка кульгавість тварини. Безпосередньо у місцях ураження відзначали чітке почервоніння шкіри, підвищення локальної температури, а також болючу обмежену припухлість тканин. Згодом у цих зонах виникали поверхневі тріщини, що швидко інфікувалися змішаною мікрофлорою та поступово поглиблювалися, внаслідок чого з уражених ділянок починав виділятися серозно-гнійний екссудат.

Як ускладнення перебігу глибокого пододерматиту або під безпосереднім впливом механічного ушкодження тканин у ділянці пальців у корів відмічали розвиток флегмонозних процесів (15,6 %). Найчастіше під час досліджень виявляли флегмону м'якуша та вінчика, для яких були характерні розлита гаряча та сильно болюча припухлість тканин цієї анатомічної зони. З часом у самому центрі запального набряку утворювався чіткий осередок нагноєння, з якого після самовільного проривання або лікувального хірургічного розкриття виділявся гнійний екссудат.

Флегмона м'якуша супроводжувалася кульгавістю опорної кінцівки різного ступеня вираженості. Безпосередньо у ділянці м'якуша або міжпальцевої борозни реєстрували поширену припухлість із вираженою больовою реакцією тварини. Через кілька днів у цих місцях формувалися абсцеси, після хірургічного розтину яких виділявся гнійний екссудат.

Серед інших патологій у двох тварин було виявлено гнійні подартрити (12,5 %). Найчастіше вони виникали як наслідок глибокого пододерматиту або флегмонозних процесів і значно рідше – після проникаючих поранень у ділянці підошви, вінчика чи міжпальцевого простору. Уражену кінцівку тварина постійно тримала піднятою, іноді здійснюючи нетипові (хаотичні) рухи; копитцевий суглоб при цьому збільшувався в об'ємі, ставав малорухомим, різко болючим і гарячим на дотик. Під час клінічного огляду виявляли фістулу, з якої виділялася невелика

кількість гнійного ексудату. У випадках, коли запальний процес охоплював безпосередньо кісткову тканину та кістковий мозок, у виділеннях знаходили часточки кісткових секвестрів і крапельки жиру.

Для своєчасної діагностики пододерматитів та інших хірургічних захворювань дистального відділу кінцівок необхідно регулярно оглядати корів під час їх перегону з вигульних майданчиків до доїльного приміщення. Всі кульгаючі тварини підлягають негайному та детальному обстеженню в ортопедичному станку.

Застосування комплексу клінічних методів дозволяє вчасно та точно встановлювати діагноз у сучасних умовах утримання худоби. Однак, як зазначалося раніше, навіть у зовні здорових корів при профілактичному розчищенні ратиць часто виявляли приховані ознаки субклінічного асептичного пододерматиту. Серед них найчастіше реєстрували помірний набряк у зоні вінчика, розм'якшення рогової підшви, точкові або розлиті крововиливи в основі шкіри, а також місцеве розширення або руйнування білої лінії. Хронічні форми асептичного пододерматиту з часом призводять до вираженого розпушення рогової підшви, що безпосередньо сприяє механічному травмуванню та подальшому інфікуванню основи шкіри ратиці.

У разі розвитку клінічних форм патології поверхневі й глибокі гнійні пододерматити проявлялися кульгавістю середнього ступеня та характерним неприродним положенням ураженої кінцівки. Тварина постійно намагалася зняти механічне навантаження з хворого пальця, відводячи його назовні (при ураженні зовнішнього пальця) або підводячи під тулуб (при ураженні внутрішнього) – саме таким чином формувалися специфічні захисні пози.

Під час детального ортопедичного огляду рогова підшва виглядала ніби роздутою і помітно відшарувалася від основи шкіри, а при її хірургічному розрізі виділявся рідкий сіруватий гнійний ексудат із неприємним гнильним запахом, іноді з газовими бульбашками. Це клінічно свідчило про змішане інфікування патологічних осередків збудниками гниття та анаеробними мікроорганізмами. Подекуди в запущених випадках ріг м'якуша відшаровувався самостійно, внаслідок чого з-під нього вільно витікав гнійно-гнильний ексудат.

При вчасній діагностиці й терапії хвороба перебігала як обмежений поверхневий пододерматит: після очищення та лікування виразки на шкірі зарубцьовувалися, спочатку вкривалися фібрином, а далі – молодим рогом. Проте за пізнього виявлення патології переходила в глибоку форму з ураженням нижніх шарів шкіри та навіть копитцевої кістки. У таких випадках кульгавість значно посилювалася, нерідко зростала температура тіла та погіршувався загальний стан тварини, а гнійний ексудат ставав густим, жовтуватим або зеленуватим, що чітко вказувало на руйнування щільних глибоких тканин.

Варто підкреслити, що гнійні пододерматити супроводжувалися вираженим порушенням функції пальців і копитець: опора на підшву ураженого копитця ставала дуже болючою, тому основне механічне навантаження переносилося на протилежне

здорове копитце кінцівки. Для глибокої форми хвороби характерним було утворення густого гнійного ексудату, що відбувалося внаслідок масової міграції лейкоцитів у вогнище запалення.

Ускладненням зазначених процесів часто ставала флегмона вінчика (рис. 4), яка проявлялася розлитію, гарячою та болісною припухлістю тканин у цій зоні, що неминуче супроводжувалося значним порушенням опорної функції кінцівки.

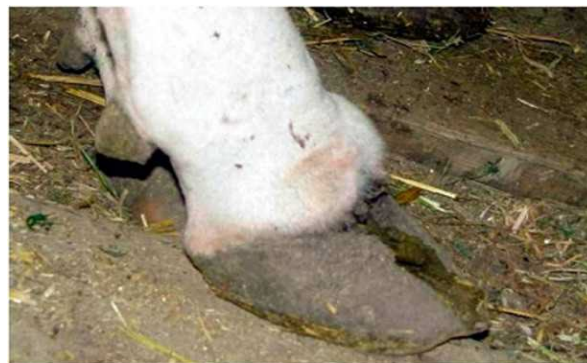

Рис. 4. Флегмона вінчика у корови

Згодом у центрі запального набряку виникав чіткий осередок нагноєння. Після його спонтанного розкриття або лікувального хірургічного втручання виділявся гнійний ексудат, що сприяло поступовому відновленню функцій ураженої кінцівки. При ураженні глибоких шарів підшви запальний процес часто поширювався до сполучнотканинного шару вінчика, що й зумовлювало розвиток флегмони. У таких випадках клінічна картина поєднувала в собі ознаки гнійного пододерматиту і флегмони. Формування норичі забезпечувало стійкий відтік гною, а розтин підшви з наступною антисептичною санацією дозволяв повністю очистити тканини. Це сприяло швидшому очищенню уражених тканин і відновленню здоров'я тварини.

Узагальнюючи викладені результати, можна констатувати, що у ФГ Кавецького захворювання копитець у корів мають стабільно високий рівень поширеності. Це свідчить про недостатню ефективність наявних на підприємстві профілактичних і лікувальних заходів. Найчастіше під час ортопедичного скринінгу діагностували пальцевий дерматит (хворобу Мортелларо), а також гнійні пододерматити, рани, виразки та флегмонозні ураження, які супроводжувалися вираженою кульгавістю і суттєвим зниженням загальної рухової активності тварин.

Основними чинниками розвитку зазначених патологій є пізнє виявлення початкових стадій захворювань, технологічні стреси, незадовільні санітарно-гігієнічні умови утримання поголів'я, висока вологість у приміщеннях, а також можливе інфікування через інструменти для обробки копит. Регулярний клінічний огляд тварин і своєчасне функціональне розчищення ратиць дозволяють виявляти хвороби на ранніх стадіях і запобігати розвитку тяжких ускладнень. Для зниження загального рівня захворюваності необхідно посилити контроль за станом копитець, удосконалити умови утримання худоби, забезпечити

обов'язкову дезінфекцію ортопедичного інструментарію та застосовувати більш ефективні методи лікування і профілактики захворювань копитець у корів.

З метою підвищення ефективності терапії нами було проведено порівняльне випробування нової схеми лікування. Згідно з результатами, наведеними в таблиці 3, позитивна клінічна динаміка у тварин

Таблиця 3

Ефективність застосування гелю «Ексоліум» за гнійно-некротичних уражень ратиць у корів, $M \pm m$ (n=6)

Показники	Дослідна група,	Контрольна група	P<
Зменшення ознак кульгавості, діб	4,3±0,50	7,1±0,6	0,001
Повне видалення мертвих тканин, діб	6,5±0,32	10,5±0,48	0,001
Поява ознак грануляції та епітелізації, діб	8,1±0,40	13,3±0,47	0,001
Повне клінічне одужання, діб	12,3±0,37	16,3±0,47	0,001

Під час клінічного огляду на 2–3-тю добу лікування у тварин контрольної групи продовжували реєструвати малорухливість і виражену кульгавість ураженої кінцівки. Безпосередньо у зоні гнійно-некротичного осередку копитцева дерма мала набряклий і щільний вигляд, що супроводжувалося різкою болючістю при пальпації, а сама ранова поверхня була вкрита густим гнійним ексудатом.

На 3–4-й день після резекції копитцевого рогу у корів дослідної групи рани повністю очистилися від некротичних мас. Кількість ексудату при цьому помітно зменшилася, він став більш рідким і набув світло-жовтого відтінку. Поява перших локальних островців грануляційної тканини на основі шкіри підтвердила успішний початок фази регенерації.

У цей же період у дослідних тварин спостерігалася виражене зменшення набрякості й ущільнення тканин у зоні запалення, а також значне послаблення больових відчуттів під час пальпації; виділення ексудату надалі не реєструвалося.

Натомість у контрольних тварин у цей час патологічний процес залишався вираженим: зберігалися помірна кульгавість і чітка болючість при пальпації підшви. Попри незначне зниження інтенсивності пульсації пальцевих артерій, очищення вогнища від некротизованих тканин було лише частковим і супроводжувалося виділенням густого гною за повної відсутності грануляцій. Спостерігалася лише незначне зменшення больової реакції та набряку. Гнійні виділення залишалися сталими, містили частинки некротизованих тканин і мали густу слизову консистенцію.

Порівняльний аналіз показав, що в дослідній групі кульгавість зникала значно швидше, тоді як у контрольній групі цей процес затягувався до 7–8 доби. Загалом ефективність лікування в дослідній групі за показником відновлення рухової активності була на 45,2% ($P < 0,001$) вищою.

Вже на 6–7-му добу лікування корови дослідної групи повністю спиралися на кінцівку та не виявляли занепокоєння під час огляду. Клінічна картина свідчила про активну регенерацію, під шаром сухого ексудату виявили рожеву грануляцію. Важливою особливістю стало формування периферичного поясу

дослідної групи з'явилася вже на 2–3-тю добу від початку терапії. Це проявилася в помітному покращенні загального стану організму, зниженні набряку тканин пальця та суттєвому зменшенні гнійної ексудації з вогнища ураження. Крім того, на тлі застосування запропонованого протоколу у корів підвищилася рухова активність і зменшилися ознаки кульгавості.

молодого рогу шириною до 3 мм, що підтверджувало швидке відновлення тканин.

У контрольних корів на цей час також спостерігалася покращення загального стану, зменшення кульгавості та вільніше спирання на уражену кінцівку. Відзначали зниження місцевої температури та болючості, а пульсація артерій більше не реєструвалася. Поверхня основи шкіри набула рожевого відтінку завдяки появі грануляційних ділянок, проте все ще залишалися осередки з некротичними масами без ознак формування епідермальної смужки.

На 8–11-ту добу у тварин дослідної групи спостерігалася остаточна кератинізація грануляцій, що свідчило про клінічне одужання, хоча остаточна поява ознак грануляції та епітелізації копитцевого рогу відбувалася на 12–14-ту добу. У контрольних тварин процес кератинізації починався пізніше – на 13–15-ту добу, а завершення відновлення копитцевого рогу відбувалося на 16–19-ту добу.

Проаналізувавши результати лікування, можна стверджувати, що застосування гелю «Exolium» у поєднанні з внутрішньом'язовими ін'єкціями препарату кетопрофен при гнійно-некротичних ураженнях у корів сприяє швидшому очищенню вогнищ від мертвих тканин, активізує регенерацію та дозрівання грануляцій. Це дозволяє скоротити термін терапії на 4–6 діб порівняно із загальноприйнятими методами, які передбачають застосування мазі «Унісан» та ін'єкцій «Айнілу». Усе вищесказане переконливо свідчить про доцільність використання цієї терапевтичної комбінації в практиці ветеринарної медицини.

Висновки

1. У структурі хірургічної патології дистального відділу кінцівок у корів ФГ «Кавецького» провідне місце займають пальцевий дерматит (хвороба Мортелларо) та гнійні пододерматити (що становлять відповідно 28,1 % та 25,0 % від кількості хворих), які супроводжуються вираженою кульгавістю, порушенням опорної функції кінцівок і зниженням загального стану тварин.

2. Застосування комплексної терапії гнійно-некротичних уражень ділянки пальця у корів із вико-

ристанням гелю «Echolium» у поєднанні з ортопедичною розчищенням копитця, хірургічною санацією та протизапальною терапією забезпечує достовірно швидше очищення вогнищ ураження від мертвих тканин – за $6,5 \pm 0,32$ доби проти $10,5 \pm 0,48$ доби у контролі ($P < 0,001$).

3. Запропонований протокол стимулює активніше формування грануляційної тканини та епітелізації (на $8,1 \pm 0,40$ добу порівняно з $13,3 \pm 0,47$ доби у контрольній групі; $P < 0,001$), прискорює усунення ознак кульгавості та відновлення рухової активності на $45,2\%$ ($P < 0,001$), що дозволяє вірогідно скоротити терміни повного клінічного одужання тварин до $12,3 \pm 0,37$ доби порівняно з $16,3 \pm 0,47$ доби при традиційному лікуванні ($P < 0,001$) та дає підстави рекомендувати гель «Echolium» як високоефективний засіб терапії в умовах товарного виробництва.

Перспективи подальших досліджень. Майбутні наукові пошуки будуть спрямовані на поглиблене вивчення патогенезу гнійно-некротичних уражень ділянки пальця у корів з урахуванням комплексного впливу умов утримання, повноцінності годівлі та вихідного рівня природної резистентності організму тварин. Особливо перспективним і практично значущим є дослідження профілактичної ефективності гелю «Echolium», а також моніторинг його довгострокового впливу на частоту виникнення рецидивів ортопедичної патології в умовах промислового тваринництва.

ДЕКЛАРАЦІЇ

Етична заява

Автори заявляють, що всі етапи дослідження повністю відповідають загальноприйнятим нормам гуманного ставлення до тварин та принципам біоетики. Усі маніпуляції виконувалися з дотриманням вимог Закону України «Про захист тварин від жорстокого поводження» та Директиви 2010/63/EU Європейського Парламенту та Ради від 22 вересня 2010 року про захист тварин, що використовуються для наукових цілей.

Лікувально-діагностичні процедури (ортопедичне розчищення, хірургічна санація гнійно-некротичних вогнищ та місцева терапія) проводилися безпосередньо в умовах тваринницького комплексу за офіційною згодою керівництва фермерського господарства. Під час фіксації та проведення хірургічних маніпуляцій тваринам забезпечували належні умови, адекватне знеболювання та гуманне поводження, що мінімізувало ризик травмування, болю чи технологічного стресу.

Фінансування

Дослідження не отримувало зовнішнього фінансування.

Конфлікт інтересів

Автори стверджують про відсутність конфлікту інтересів.

Подяки

Автори висловлюють подяку керівництву та працівникам ФГ «Кавецького» за сприяння у проведенні досліджень, наданні доступу до тварин та створенні належних умов для виконання клінічної частини роботи.

Декларація щодо використання ШІ та технологій на основі ШІ







Автори заявляють, що не використовували штучний інтелект або технології на основі ШІ під час підготовки цього рукопису.

References

1. Yurchenko, I. I. (2014). The distribution of purulent-inflammatory processes of the distal extremities of cows. *Scientific Progress & Innovations*, 4, 129–132. <https://doi.org/10.31210/visnyk2014.04.25> [in Ukrainian]
2. Vlasenko, S. A. (2010). Efektyvnist kompleksnoho metodu likuvannia koriv z hniino-nekrotychnymy protsesamy v diliansi paltisv iz zastosuvanniam mazi "Nitatsyd" za dynamikoiu histolohichnykh zmin [Efficacy of a comprehensive method for treating cows with purulent-necrotic processes in the digit region using "Nitacid" ointment based on the dynamics of histological changes]. *Naukovo-Tekhnicheskii Biulleten Instituta Biologii Zhivotnykh i DNDKI Vetpreparatov i Kormovykh Dobavok*, 11 (1), 144–152. [in Ukrainian]
3. Vlasenko, S. A. (2010). Poshyrenist hinekolohichnykh khvorob ta efektyvnist hormonalnoi stymulatsii i synkronizatsii stadii zbudzhennia statevoho tsykladu u koriv z hniino-nekrotychnymy urazhenniamy v diliansi paltisv [Prevalence of gynecological diseases and efficacy of hormonal stimulation and synchronization of the estrus cycle stage in cows with purulent-necrotic lesions in the digit region]. *Biolohiia Tvaryn*, 12 (1), 184–190. [in Ukrainian].
4. Klymas, A., & Puzyrevska, A. (2023). Problems of motor activity in cows with orthopaedic pathology. *Ukrainian Journal of Veterinary Sciences*, 14 (4), 74–90. <https://doi.org/10.31548/veterinary4.2023.73>
5. Emelianenko, A., Chernozub, M., Emelianenko, A., & Koziy, V. (2019). Using orthopedic shoeing for the treatment of cows with sole ulcers. *Naukovij Visnik Veterinarної Medicini*, 1 (149), 102–110. <https://doi.org/10.33245/2310-4902-2019-1-102-110>
6. Nahorny, V. V., Cherniak, S. V., Chornozub, M. P., Stadnyk, P. O., & Kozii, V. I. (2002). Likuvannia koriv pry hniino-nekrotychnykh protsesakh u diliansi paltisia [Treatment of cows with purulent-necrotic processes in the digit region]. *Visnyk Bilotserkivskoho Derzhavnoho Ahrarnoho Universytetu*, 21, 144–148. [in Ukrainian].
7. Grimm, K., Fiedler, A., & Kröger, C. (2025). Investigation on the effectiveness of a new hoof care product to sustainably reduce and prevent digital dermatitis in dairy cow herds. *Journal of Dairy Science*, 108 (2), 1869–1881. <https://doi.org/10.3168/jds.2024-25134>
8. Rublenko, M. V., Vlasenko, S. A., Andriievskiy, V. H., Yaremchuk, A. V., Shahanenko, V. S., & Berezovskiy, A. V. (2014). Kompleks suchasnykh farmakolohichnykh zasobiv dlia likuvannia nekrobakterioznykh urazhen kopytets u velykoi rohatoi khudoby [A complex of modern pharmacological agents for the treatment of necrobacillosis lesions of claws in cattle]. *Veterynarna Medytsyna*, 98, 131–136. [in Ukrainian].
9. Yaremchuk, A., Chemerovskiy, V., Rublenko, M., Vlasenko, V., & Ilitskiy, M. (2025). Monitoring of nosological forms of hoof diseases in cows under the university dairy farm conditions. *Naukovij Visnik Veterinarної Medicini*, 1 (196), 172–180. Internet Archive. <https://doi.org/10.33245/2310-4902-2025-196-1-172-180>
10. Khomyn, N., Mysak, A., Tsisinska, S., & Pritsak, V. (2018). Features of purulent pododermatitis course in cattle. *Scientific Messenger of Lviv National University of Veterinary Medicine and Biotechnologies. Series «Veterinary Sciences»*, 20 (83), 286–289. <https://doi.org/10.15421/nvlvet8357>

11. Ladyka, V. I., Fotina, T. I., & Ulko, L. H. (2008). Pokaznyky pryrodnoi rezystentnosti koriv pry hniino-nekrotychnykh urazhenniakh kopytets [Indicators of natural resistance of cows with purulent-necrotic lesions of claws]. *Naukovi Visnyk Lvivskoho Natsionalnoho Universytetu Veterynarnoi Medytsyny ta Biotekhnologii imeni S. Z. Gzhytskoho*, 10 (3), 134–139. [in Ukrainian].
12. Khomyn, N., Mysak, A., Igliskej, I., & Pritsak, V. (2017). Prevalance and causes of diseases occurrence of cows hooves. *Scientific Messenger of Lviv National University of Veterinary Medicine and Biotechnologies. Series «Veterinary Sciences»*, 19 (77), 22–26. <https://doi.org/10.15421/nvlvet7706>
13. Coetzee, J. F., Shearer, J. K., Stock, M. L., Kleinhenz, M. D., & van Amstel, S. R. (2017). An update on the assessment and management of pain associated with lameness in cattle. *Veterinary Clinics of North America: Food Animal Practice*, 33 (2), 389–411. <https://doi.org/10.1016/j.cvfa.2017.02.009>
14. Miguel-Pacheco, G. G., Thomas, H. J., Huxley, J. N., Newsome, R. F., & Kaler, J. (2017). Effect of claw horn lesion type and severity at the time of treatment on outcome of lameness in dairy cows. *The Veterinary Journal*, 225, 16–22. <https://doi.org/10.1016/j.tvjl.2017.04.015>
15. Griffiths, B. E., Barden, M., Anagnostopoulos, A., Bedford, C., Higgins, H., Psifidi, A., Banos, G., & Oikonomou, G. (2024). A prospective cohort study examining the association of claw anatomy and sole temperature with the development of claw horn disruption lesions in dairy cattle. *Journal of Dairy Science*, 107 (4), 2483–2498. <https://doi.org/10.3168/jds.2023-23965>
16. Havliček, Z., Novotna, I., Langova, L., Dostal, P., Votava, J., Doležal, P., & Zabransky, L. (2025). Evaluation of hoof horn quality by tensile test and hardness test using acoustic emission. *Journal of Central European Agriculture*, 26 (1), 13–21. <https://doi.org/10.5513/jcea01/26.1.4389>
17. Holzhauser, M., Hardenberg, C., Bartels, C. J. M., & Frankena, K. (2006). Herd- and cow-level prevalence of digital dermatitis in the Netherlands and associated risk factors. *Journal of Dairy Science*, 89 (2), 580–588. [https://doi.org/10.3168/jds.s0022-0302\(06\)72121-x](https://doi.org/10.3168/jds.s0022-0302(06)72121-x)
18. Giancesella, M., Arfuso, F., Fiore, E., Giambelluca, S., Giudice, E., Armato, L., & Piccione, G. (2018). Infrared thermography as a rapid and non-invasive diagnostic tool to detect inflammatory foot diseases in dairy cows. *Polish Journal of Veterinary Sciences*, 21 (2), 299–305. <https://doi.org/10.24425/122597>
19. Khomyn, N. M., Pritsak, V. V., & Ihlitskyi, I. I. (2024). Justification of pathogenetic mechanisms of unguulomycosis in cows. *Scientific Messenger of LNU of Veterinary Medicine and Biotechnologies*, 26(115), 82–87. <https://doi.org/10.32718/nvlvet11512>
20. Khomyn, N. M., Mysak, A. R., Tsisinska, S. V., Pritsak, V. V., Lenyo, Yu. M., & Khomyn, M. M. (2018). Quality of cows hoof horn by purulent pododermatitis. *Scientific Messenger of LNU of Veterinary Medicine and Biotechnologies*, 20 (92), 151–155. <https://doi.org/10.32718/nvlvet9231>
21. Klymas, A., & Syrlyk, M. (2025). Prevalence of hoof diseases in cows. *Ukrainian Journal of Veterinary Sciences*, 16 (1), 88–103. <https://doi.org/10.31548/veterinary1.2025.88>
22. Moreira, T. F., Nicolino, R. R., de Andrade, L. S., Filho, E. J. F., & de Carvalho, A. U. (2018). Prevalence of lameness and hoof lesions in all year-round grazing cattle in Brazil. *Tropical Animal Health and Production*, 50 (8), 1829–1834. <https://doi.org/10.1007/s11250-018-1626-3>
23. Moreira, T. F., Nicolino, R. R., Meneses, R. M., Fonseca, G. V., Rodrigues, L. M., Facury Filho, E. J., & Carvalho, A. U. (2019). Risk factors associated with lameness and hoof lesions in pasture-based dairy cattle systems in southeast Brazil. *Journal of Dairy Science*, 102 (11), 10369–10378. <https://doi.org/10.3168/jds.2018-16215>
24. Sadiq, M. B., Ramanoo, S. Z., Shaik Mossadeq, W. M., Mansor, R., & Syed-Hussain, S. S. (2020). Cow- and herd-level factors associated with lameness in dairy farms in Peninsular Malaysia. *Preventive Veterinary Medicine*, 184, 105163. <https://doi.org/10.1016/j.prevetmed.2020.105163>
25. Somers, J. R., Huxley, J. N., Doherty, M. L., & O’Grady, L. E. (2019). Routine herd health data as cow-based risk factors associated with lameness in pasture-based, spring calving Irish dairy cows. *Animals*, 9 (5), 204. <https://doi.org/10.3390/ani9050204>
26. Stotskyi, A. O., Stotskyi, O. H., & Fotina, T. I. (2020). Osoblyvosti perebihu hniino-nekrotychnykh protsesiv paltsia u koriv v zalezhnosti vid umov utrymannia [Peculiarities of the course of purulent-necrotic processes of the digit in cows depending on housing conditions]. *World Science*, 2 (3), 31–35. https://doi.org/10.31435/rsglobal_ws/31032020/6978 [in Ukrainian]
27. Thompson, A. J., Weary, D. M., Bran, J. A., Daros, R. R., Hötzel, M. J., & von Keyserlingk, M. A. G. (2019). Lameness and lying behavior in grazing dairy cows. *Journal of Dairy Science*, 102 (7), 6373–6382. <https://doi.org/10.3168/jds.2018-15717>

ORCID

- Y. Kovalchuk  <https://orcid.org/0000-0003-3677-3411>
 S. Huralskan  <https://orcid.org/0000-0001-7383-1989>
 H. Hryshchuk  <https://orcid.org/0000-0001-7092-2412>
 O. Pinsky  <https://orcid.org/0000-0002-1978-5261>
 T. Budnik  <https://orcid.org/0000-0002-9754-3938>
 V. Karpiuk  <https://orcid.org/0000-0003-3728-5698>



2026 by the author(s). This is an open-access article distributed under the Creative Commons Attribution License <http://creativecommons.org/licenses/by/4.0>, which permits unrestricted use, distribution, and reproduction in any medium, provided the original author and source are credited.